УДК 617.586–002.44:616.379–008.64]-092

Ю. Г. Луценко, Д. Р. Сычева

Патоморфологические особенности течения репаративных процессов у больных синдромом диабетической стопы

ГОО ВПО «Донецкий национальный медицинский университет им. М Горького

В работе представлен ретроспективный анализ гистологического материала, включающий в себя ткани ран 36 больных с синдромом диабетической стопы: 1-я группа (20 пациентов) с ультразвуковой кавитацией) в сочетании с применением статинов и урсодезоксихолевой кислоты; 2-я группа (16 пациентов), с традиционным лечением, без применения методов физического воздействия на раневой процесс. Анализ полученных результатов показал, что использование статинов, урсодезоксихолевой кислоты и ультразвуковой кавитацией в качестве способа обработки раневого дефекта создаёт наиболее благоприятные условия для заживления ран посредством ускорения процессов репаративной регенерации, улучшает васкуляризацию грануляционной ткани. Установлено, что сочетанное применение статинов, урсодезоксихолевой кислоты и ультразвуковой кавитацией влияет на фибробласты, усиливая процесс синтеза коллагеновых волокон, необходимых для дальнейшего формирования рубца на месте раневого дефекта, а также способствует преобладаниию пролиферативных процессов над альтеративными.

Ключевые слова: синдром диабетической стопы, регенерация, грануляционная ткань, фибробласты, ультразвуковая кавитация, статины, урсодезоксихолевая кислота

Введение.

Общая численность пациентов с сахарным диабетом (СД) в РФ, состоящих на диспансерном учете, на 01.11.2021 г., по данным регистра, составила 4 799 552 (3,23% населения РФ), из них: СД1–5,5% (265,4 тыс.), СД2–92,5% (4,43 млн), другие типы СД — 2,0% (99,3 тыс.) [1,7]. Одним из осложнений СД является синдром диабетической стопы (СДС), при котором язвы-наиболее частое проявление [1,6]. Репаративные процессы при СДС происходят длительно, даже при хорошем уровне оказания медицинской помощи за 12 недель полной эпителизации можно достигнуть только в 24,2% случаев [6,7,9]. Улучшение понимания и возможной коррекции процесса заживления ран при СДС в сочетании с соблюдением стандартной многофакторной терапии способно помочь решить проблемы лечения и реабилитации данной категории пациентов. Перспективным направлением местного хирургического лечения рецидивов язв и гнойно-некротических осложнений у больных СДС является применение низкочастотного ультразвука [3,4]. Данный метод местного воздействия способен оказывать влияние на репаративные процессы, скорость формирования грануляционной ткани, ускорять процессы отторжения некротизированных участков и способствовать заживлению раневого дефекта в более сжатые сроки, что позволяет говорить о наличии благоприятного эффекта на процесс заживления ран у пациентов СДС.

Цель работы: оценить морфологические изменения выраженности репаративных процессов у больных синдромом диабетической стопы.

Материал и методы исследования.

Проведен сравнительный анализ гистологического материала тканей ран 36 больных СДС, находившихся на лечении в хирургическом отделении в ГБУ «ЦГКБ № 9» г. Донецка в период с 2020 по 2021 гг. Лечение ран при СДС проводилось в несколько этапов: в начале выполнялось восстановление кровоснабжения зоны поражения, хирургическое комплексное лечение с обработкой ран и включением дополнительных физических методов воздействия на раневой процесс, на финальном этапе проводили пластическое закрытие ран. На первом этапе лечения при симптомах ишемии больным проводили оперативные вмешательства с реваскуляризацией пораженной конечности путем шунтирования, стентирования или баллонной ангиопластики. На втором этапе лечения проводилась хирургическая санация гнойно-некротических очагов с некрэктомией и иссечением нежизнеспособных тканей. В зависимости от течения раневого процесса и эффективности лечения выполняли несколько последовательных некрэктомий.

Больных женского пола было 20 (55,6%), мужского — 16 (44,4%) человека. Средний возраст больных составил 63,5 ± 7,3 года. Объем поражения тканей стопы варьировал от II до IV степени по классификации Wagner (II степень диагностирована в 59,3% случаев). Продолжительность заболевания СД составила 7,3 ± 4,2 года.

Основную группу составили 20 пациентов СДС, у которых в местном лечении раны применяли ультразвуковую кавитацию (УЗ-кавитация) с включением в комплексном лечении аторвастатина по

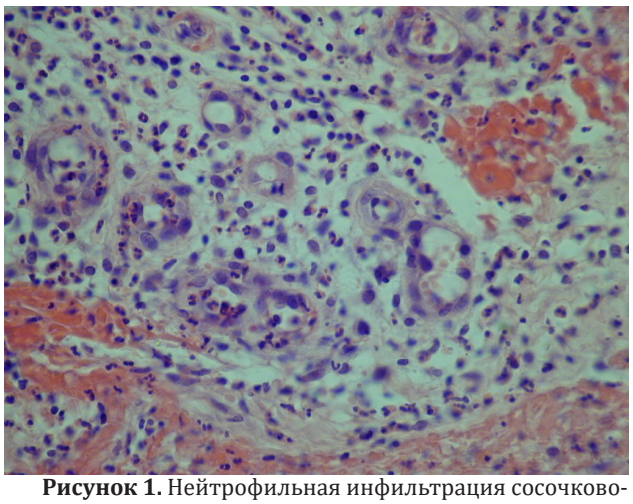

Рисунок 1. Нейтрофильная инфильтрация сосочкового слоя дермы пациента группы контроля. Окраска гематоксилином и эозином, ×400.

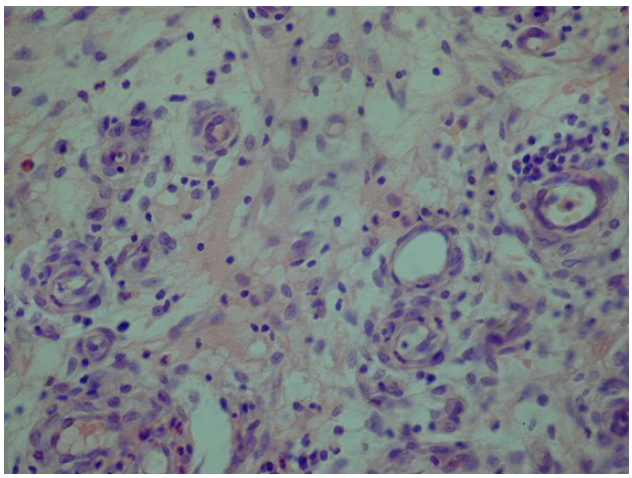

Рисунок 2. Единичные нейтрофилы и мелкие группы лимфоцитов в сосочковом слое дермы пациента основной группы. Окраска гематоксилином и эозином, ×400.

40–80 мг/сут и урсодезоксихолевой кислоты (УДХК) в дозе 750–1750 мг/сут в зависимости от массы тела.

Группу контроля составили 16 больных с гнойно-некротическими формами диабетической стопы, которым после проведения хирургической обработки проводилась традиционная комплексная терапия с местным лечением ран влажно-высыхающими повязками с водным раствором хлоргексидина, мазями на водорастворимой основе — левомеколем, левосином, диоксиколем, аргосульфаном.

Морфологические исследования проводились с использованием биопсийного материала тканей ран пациентов СДС. Материал фиксировали в 10% нейтральном формалине и по общепринятой методике заливали в парафиновые блоки.

Изготовленные из парафиновых блоков гистологические срезы толщиной 4–5 мкм окрашивали гематоксилином и эозином.

Результаты и обсуждение.

В нормальных условиях регенеративный процесс состоит из последовательно сменяющих друг друга фаз-фазы пролиферации, где происходит увеличение количества клеток или ультраструктур (представлены молодыми камбиальными клетками, так называемыми клетками-предшественниками). Данная фаза осуществляется при помощи целого ряда различных факторов роста: лимфоцитарных, эпидермальных, макрофагальных, фибробластных. Следующая фаза-дифференцировки, в которую происходит процесс созревания клеток, их дальнейшая структурно-функциональная специализация. В процессе регенерации соединительной ткани на начальном этапе происходит удаление некротического детрита и воспалительного экссудата, включая фибрин, кровь. Детрит разжижается лизосомальными ферментами нейтрофилов, мигрирующими в эту область. В дальнейшем разжиженный материал элиминируется по лимфатической системе, остатки в виде частиц подвергаются процессу фагоцитоза, осуществляемого макрофагами.

При повреждении эпидермиса происходит травма микрососудистого русла, который сопровождается выходом крови в рану. С целью ограничения потери крови возникает компенсаторная быстрая вазоконстрикция, активация каскада свёртывания крови, что является основой образования сгустка и агрегации тромбоцитов. Следующим этапом восстановления повреждённой ткани является воспаление, которое на ранней стадии начинается с активации системы комплемента, который в дальнейшем приводит к инфильтрации раны гранулоцитами и полиморфноядерными лейкоцитами (ПЯЛ). Данные клетки мигрируют в раневой дефект в течении первых 24–48 часов после травмы. В дальнейшем ПЯЛ проходят путь диапедеза, и из кровеносного русла мигрируют в окружающие рану ткани, где начинают при помощи лизосомных ферментов фагоцитировать продукты распада тканей, а также бактерии. Основная функция ПЯЛ-предотвращение дальнейшего возможного инфицирования тканей раны. На поздних стадиях воспаления (в диапазоне от 48 до 72 часов) количество ПЯЛ начинает прогрессивно уменьшаться, в область раны начинают мигрировать моноциты. Макрофаги являются самыми важными клетками фазы воспаления, так как обладают способностью секретировать цитокины и факторы роста, которые в дальнейшем будут необходимы для пролиферативной стадии [8]. Через. 72 часа в ране появляется последний тип клеток воспаления-лимфоциты. Третий этап регенерации начинается на третьи сутки после возникновения повреждения, по длительности составляет примерно 2–2,5 недели, характеризуется миграцией фибробластов и формированием грануляционной ткани, которая является основным морфологическим маркёром пролиферативной фазы. Формирование грануляций в ране происходит через 48 часов после ранения, через 96 часов фибробласты становятся основным типом клеток в этой ткани [2]. Происходит разрастание капилляров внутри ткани, благодаря чему фибробласты получают питание и кислород.

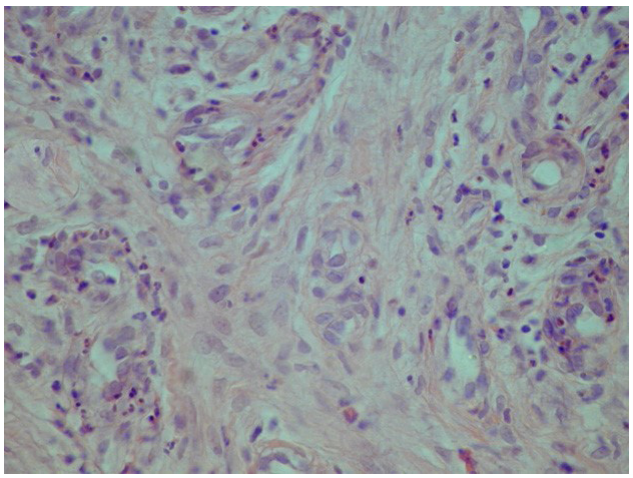

Рисунок 3. Компактное скопление фибробластов, окруженных тонкими пучками оксифильных коллагеновых волокон у пациента основной группы. Окраска гематоксилином и эозином, ×400.

Со временем уменьшаются экссудативные проявления, отёк, грануляционная ткань начинает свой рост со дна раны, постепенно полностью заполняя раневую полость.

К факторам, нарушающим процесс регенерации относят СД -при длительном и плохо контролируемом течении заболевания, процесс заживления ран может замедляться за счёт снижения экспрессии местных факторов роста, вследствии развития микро- и макрососудистых осложнений [5]. Особенно показательны в морфологическом аспекте изменения процесса раневого заживления, происходящие в мягких тканях нижних конечностей у пациентов СДС. Основываясь на гистологической картине, можно определить особенности влияния УЗ-кавитации на течение раневого процесса у пациентов СДС, сравнить с морфологической картиной репаративных изменений у пациентов контрольной группы- биопсийным материалом больных, которые были пролечены традиционным методом.

Микроваскулярная патология была более выражена у пациентов контрольной группы, которые были пролечены традиционным методом- в 13 случаях гистологически определялось выраженное утолщение базальной мембраны капилляров, среди пациентов с ультразвуковой кавитацией- в 4-х случаях выраженное утолщение, в 13 случаях умеренное, в трёх случаях-практические незаметные, слабовыраженные изменения капилляров. Нейтрофильная инфильтрация сетчатого и сосочкового слоёв дермы преобладала в гистологическом материале пациентов контрольной группы- в 10 случаях выраженная клеточная инфильтрация, в 6 случаях-умеренная (рис. 1).

В биопсийном материале пациентов основной группы нейтрофильная инфильтрация сетчатого и сосочкового слоёв в 11 случаях наблюдалась умеренная, в 8 случаях низкая, в одном случае выраженная (рис. 2).

У пациентов основной группы после применения УЗ-кавитации, статинов и УДХК определялась выраженная макрофагальная инфильтрация всех слоёв дермы- в 18 случаях из 20, в двух случаях была слабо выражена только в сетчатом слое дермы. У пациентов контрольной группы в 9 случаях отмечалась умеренная инфильтрация макрофагами только сетчатого слоя дермы, в 7 случаях-слабая инфильтрация сетчатого и сосочкового слоёв дермы. Более выраженное и активное разрастание грануляционной ткани, которая микроскопически была представлена тонкостенными капиллярами, и недифференцированными клетками соединительной ткани, встречалось у 18 пациентов основной группы -в поле зрения грануляционная ткань, полностью восполняющая раневой дефект, от сетчатого слоя дермы, до рогового слоя эпидермиса, у двух пациентов-визуализировалась только в дерме. У пациентов контрольной группы появление активных грануляций было менее выражено, с ограничением репаративного процесса зонами сетчатого и сосочкового слоёв дермы- в 12 случаях, в сетчатом слое дермы- в 4 случаях. Кроме того, определялась усиленная васкуляризация грануляционной ткани у пациентов основной группы — в 11 случаях больше половины объёма грануляционной ткани занимали множественные, тонкостенные, эндотелиальные капилляры. В 9 случаях 1/3 объёма грануляционной ткани была представлена новообразованными капиллярами. В контрольной группе показатели отличались- в 10 случаях 1/3 часть грануляционной ткани была хорошо васкуляризирована, в 6 случаях-1/4 часть. У пациентов основной группы в 18 случаях отмечалось появление фибробластов (больше половины поля зрения) в виде компактных, веретенообразных клеток, окруженных тонкими пучками оксифильных коллагеновых волокон (рис. 3), в двух случаях-1/2 поля зрения.

Во контрольной группе количество активных фибробластов было несколько снижено- в двух случаях 1/2 поля зрения, в 8 случаях-1/3 поля зрения, в 6 случаях-1/4. Краевая начальная эпителизация ран была лучше выражена у пациентов основной группы — у 18 пациентов высокая степень активности, у двух пациентов-средняя. В группе контроля в 12 случаях средней степени выраженности, в 4 случаях-низкая степень. У 18 пациентов основной группы гистологически определялись участки новообразованных коллагеновых волокон в сетчатом и сосочковом слоях дермы, у пациентов группы контроля -в 11 случаях. Во всех 20 случаях исследуемого материала ткани ран пациентов основной группы отсутствовал сладж-феномен в сосудах микроциркуляторного русла, в то время как у 11 пациентов контрольной группы в просветах артериальных и венозных капилляров сосудистого сплетения сосочкового слоя дермы и сосудистого сплетения ретикулярного слоя эпидермиса гистологические определялись участки склеивания эритроцитов.

Таким образом, результаты проведенных гистологических исследований показали, что применение такого физического метода воздействия, как УЗ- кавитация способствовало преобладанию пролиферативных процессов над альтеративными в тканях ран,

более быстрой элиминации некротических участков, дальнейшему ускорению разрастания грануляционной ткани за счёт лучшей её васкуляризации, увеличения количества клеток, отвечающих за репаративную функцию (фибробласты, макрофаги).

Выводы:

1. УЗ-кавитация в сочетании с применением статинов, УДХК стимулирует и ускоряет процесс репаративной регенерации в тканях, обеспечивая наиболее благоприятные условия для заживления ран.
2. УЗ-кавитация, статины, УДХК обладают способностью потенциировать и улучшать васкуляризацию грануляционной ткани, а также предотвращать появление микротромбов, нормализует процессы микроциркуляции в области воспалительного инфильтрата, разрушает «сладжи» в застойном звене сосудов микроциркуляторного русла эпидермиса и дермы.
3. Сочетанное использование статинов, УДХК и УЗ-кавитации в комплексном лечении больных СДС активирует фибробласты, вследствии чего усиливается процесс синтеза коллагеновых волокон и межуточного вещества соединительной ткани, что является важным патогенетическим звеном для дальнейшего формирования рубца на месте раневого дефекта.

Список литературы.

1. 1 Dedov I. I. Algoritmy specializirovannoj medicinskoj pomoshhi bol'nym saharnym diabetom — 9-j vypusk / I. I. Dedov, M. V. Shestakova, A. Ju. Majorov i dr. // Saharnyj diabet.— 2019.— № 22.— Prilozhenie 1.— S. 1–121. (In Russ.)
2. Komeljagina, E. Ju. Ocenka kliniko-morfologicheskih osobennostej zazhivlenija jazvennyh defektov pri sindrome diabeticheskoj stopy / E. Ju. Komeljagina, E. A. Kogan, M. B. Anciferov // Diabetes mellitus.— 2017.— T. 20, No 2.— S. 135–141. (In Russ)
3. Morfologicheskoe obosnovanie jeffektivnosti primenenija ul'trazvukovoj kavitacii s 0,2% rastvorom lavasepta pri lechenii gnojno-nekroticheskih oslozhnenij sindroma diabeticheskoj stopy / I. A. Chekmareva [i dr.] // Hirurgija. Zhurnal im. N. I. Pirogova.— 2019.— № 7.— S. 63–70. (In Russ)
4. Ultrasonic cavitation in the treatment of neuroischemic form of diabetic foot syndrome in the presence of biofilm forms of bacteria (literature review) / VA Mitish [et al.] // Wounds and wound infections. Journal named after prof. B. M. Kostyuchenko.— 2020.— V. 7, No. 3.— S. 20–30.
5. Zaytseva E.L., Tokmakova A. Yu. Effects of growth factors and cytokins on soft tissue regeneration in patients with diabetes mellitus. Diabetes mellitus.2014;17(1): p.57–62 (in Russ)
6. Armstrong DG, Boulton AJM, Bus SA. Diabetic Foot Ulcers and Their Recurrence. N Engl J Med. 2017 Jun 15;376(24):2367–2375 doi: 10.1056/NEJMra1615439.
7. Kasiya MM, Mang'anda GD, Heyes S, Kachapila R, Kaduya L, Chilamba J, Goodson P, Chalulu K, Allain TJ. The challenge of diabetic foot care: Review of the literature and experience at Queen Elizabeth Central Hospital in Blantyre, Malawi. Malawi Medical Journal. 2017;29(2):218–23. doi: 10.4314/mmj.v29i2.26.
8. 8Mingyuan M., Yiwen N.; Ting X., Bo Y., Chun Q., Shuliang L. Diabetes-impaired wound healing and altered macrophage activation: A possible pathophysiologic correlation// Wound Rep Reg.—2012.— Vol.20.— P. 203–213.
9. Saeedi P., Petersohn I., Salpea P., et al. Global and regional diabetes prevalence estimates for 2019 and projections for 2030 and 2045: Results from the International Diabetes Federation Diabetes Atlas, 9th edition. Diabetes Res ClinPract 2019 doi: 10.1016/j.diabres.2019.107843.

Yu. G. Lutsenko, D.R. Sycheva

Pathomorphological features of the course of reparative processes in patients with diabetic foot syndrome

State Educational Institution of Higher Professional Education « M. Gorky Donetsk National Medical University»

The paper presents a retrospective analysis of histological material, including wound tissues of 36 patients with diabetic foot syndrome: group 1 (20 patients) with ultrasonic cavitation) in combination with the use of statins and ursodeoxycholic acid; 2nd group (16 patients), with traditional treatment, without the use of methods of physical impact on the wound process.

The analysis of the obtained results showed that the use of statins, ursodeoxycholic acid and ultrasonic cavitation as a method of treating a wound defect creates the most favorable conditions for wound healing by accelerating the processes of reparative regeneration, improves granulation tissue vascularization. It has been established that the combined use of statins, ursodeoxycholic acid and ultrasonic cavitation affects fibroblasts, enhancing the synthesis of collagen fibers necessary for the further formation of a scar at the site of the wound defect, and also contributes to the predominance of proliferative processes over alternative ones.

Key words: diabetic foot syndrome, regeneration, granulation tissue, fibroblasts, ultrasonic cavitation, statins, ursodeoxycholic acid