Донецкий национальный медицинский университет имени М. Горького

Республиканский онкологический центр имени профессора Г.В. Бондаря

«НОВООБРАЗОВАНИЕ»

НОВОУТВОРЕННЯ
NEOPLASM

Научно - практический журнал

№4 (39) Том 14, 2022 г.

Основан в 2007 г.

«НОВООБРАЗОВАНИЕ»
НОВОУТВОРЕННЯ
NEOPLASM

ISSN 2307-1575

Ответственный секретарь – Заика А.Н.
Заместитель ответственного секретаря – Шевцов А.А.
Редактирование и корректура – Заика А.Н., Забродина Т.В., Шевцов А.А.

Основатель – Республиканский онкологический центр имени профессора Г.В. Бондаря
Свидетельство о регистрации СМИ в ДНР № 02/832 от 26.08.2016г.
Основание издательства: апрель 2007 г.
Периодичность издания: 4 раза в год

Ответственность за содержание и орфографию статей несут авторы. Редакция не несет ответственности за достоверность фактов, имен и другой информации, использованных в публикациях. Перепечатка или иное воспроизведение в любой форме полностью или частично статей, иллюстраций, или других материалов разрешено только с предварительного письменного согласия редакции с обязательной ссылкой на источник. Материалы публикуются на языке оригинала.

Подп. к печати 07.12.2022 г. Формат 60x84
10,46 условных печатных листов
Печать лазерная
Заказ №

Контакты:
Республиканский онкологический центр имени профессора Г.В. Бондаря
283092, ДНР, г.Донецк, ул. Полоцкая, 2А
e-mail: neoplasm-donetsk@mail.ru
телефон: +38 (062) 332-70-02

Рекомендовано для издания Научным советом ГОО ВПО Донецкого национального медицинского университета им. М. Горького (протокол №2 от 31.03.16)

Журнал входит в Перечень научных специализированных изданий, утвержденный ВАК ДНР, в которых могут публиковаться основные результаты диссертационных работ (Приказ №20/6 от 13.01.2017 г.).

Отпечатано в Цифровой типографии (ФЛП Артамонов Д.А.)

Свидетельство о регистрации ДНР
серия АА02 № 51150
от 9 февраля 2015 г. г. Донецк.

Тел. (050)-886-53-63

Главный редактор:

Седаков Игорь Евгеньевич

Редакционная коллегия:

Попович А.Ю. (г. Донецк)
Семикоз Н.Г. (г. Донецк)
Золотухин С.Э. (г. Донецк)
Куприенко Н.В. (г. Донецк)
Борота А.В. (г. Донецк)
Богданов Б.А. (г. Донецк)
Заика А. Н. (г. Донецк)
Шевцов А. А. (г. Донецк)

Редакционный совет:

Аболмасов Е. И. (г. Луганск)
Агапов М. А. (г.Москва)
Ахаладзе Д. Г. (г. Москва)
Балабан В. В. (г. Москва)
Белоненко Г. А. (г. Донецк)
Вакуленко И. П. (г. Донецк)
Воробьев Н. В. (г.Москва)
Гамаюнов С. В. (г. Нижний Новгород)
Гринцов А. Г. (г.Донецк)
Зайцев А. М. (г.Москва)
Ищенко Р. В. (г. Москва)
Коктышев И. В. (г. Донецк)
Кондратюк Р. Б. (г. Донецк)
Михайличенко В. Ю. (г. Симферополь)
Момот Н. В. (г. Донецк)
Никулин М. П. (г.Москва)
Огай Д. С. (г.Москва)
Проценко Т. В. (г. Донецк)
Рыков М. Ю. (г.Москва)
Рябов А. Б. (г. Москва)
Семенков А. В. (г. Москва)
Совпель О. В. (г. Донецк)
Торба А. В. (г. Луганск)
Фисталь Э. Я. (г. Донецк)
Хомутов Е. В. (г. Донецк)
Царьков П.В. (г. Москва)
Чайка В. К. (г. Донецк)
Чурилов А. В. (г Донецк)

Содержание

Обзоры литературы

Современное состояние проблемы комбинированного лечения местно-распространенного плоскоклеточного рака полового члена
А. А. Анищенко, А. В. Башеев, А. А. Рязанцев, А. Н. Крюков, А. А. Хачатрян.....154

Оригинальные статьи

Морфологические изменения стенки культи прямой кишки в зоне выполнения мукозэктомии у пациентов, оперированных по поводу тяжелых и осложнённых форм язвенного колита
А. В. Борота, С. Э. Золотухин, А. А. Борота, Т. Л. Скочиляс, И. Г. Постолюк 165

Патоморфологические особенности течения репаративных процессов у больных синдромом диабетической стопы
Ю. Г. Луценко, Д. Р. Сычева.....169

Некоторые морфологические особенности сосудистого компонента в основных гистологических типах рака лёгкого
И. С. Греков.....173

Оценка эффективности применения 5-фторурацила в неоадъювантном режиме эндолимфатической химиотерапии с целью профилактики развития острого послеоперационного панкреатита
И. Е. Седаков, А. Н. Заика, Е. И. Шпаков, Я. И. Карпенко, Р. А. Капусенко, А.А. Шевцов 180

Характеристика антропометрических параметров во взаимосвязи с соматотипами у лиц женского пола юношеского возраста донецкого региона
О. А. Бешуля, Р. В. Басий, Д. С. Скиба.....185

Педагогика

К вопросу об применении информационно-образовательной среды в дистанционном обучении на кафедре терапии ФИПО им. проф. А. И. Дядыка
Г. Г. Тарадин, И. Н. Цыба, П. А. Алёшечкин, Н. Ф. Яровая, Е. В. Щукина, А. А. Калуга, А. С. Шевченко.....189

Content

Reviews

Current state of the problem of combined treatment of local advanced squamous cell cancer of the penis
A. A. Anishchenko, A. V. Basheev, A. A. Riazantsev, A. N. Kryukov, A. A. Khachatryan 164

Original articles

Morphological changes in the rectal cuff wall in mucosoectomy area in patients operated for severe and complicated forms of ulcerative colitis
A.V Borota, A. A. Borota, S. J. Zolotuhin, T. L. Skochiljas, I. G. Postoljuk 168

Pathomorphological features of the course of reparative processes in patients with diabetic foot syndrome
Yu. G. Lutsenko, D. R. Sycheva 172

Some morphological features of the vascular component in the main histological types of lung cancer
I. S. Grekov.....179

5-Fluorouracil efficiency estimation in neoadjuvant endolymphatic chemotherapy in preventing the development of acute postoperative pancreatitis
I. E. Sedakov, A. N. Zaika, E. I. Shpakov, Y. I. Karpenko, R. A. Kapusenko, A.A. Shevtsov 184

Characteristics of anthropometric parameters in relationship with somatotypes in young female persons of the donetsk region
O. O. Beshulia, R. V. Basii, D. S. Skiba 188

Pedagogy

To the question about the use of information-educational environment in distance education at the department of therapy FIPO name by prof. A. I. Dyadyk
G. G. Taradin, I. N. Tsyba, P. A. Aljoshechkin, N. F. Jarovaja, E. V. Shchukina, A. A. Kaluga, A. S. Shevchenko 192

А.А. Анищенко[1,2], А.В. Башеев[1,2], А.А. Рязанцев[1], А.Н. Крюков[1], А.А. Хачатрян[1]

Современное состояние проблемы комбинированного лечения местно-распространенного плоскоклеточного рака полового члена

1. Республиканский онкологический центр имени профессора Г. В. Бондаря

2. ГОО ВПО «Донецкий национальный медицинский университет им. М Горького

Рак полового члена (РПЧ) – злокачественная опухоль полового члена, которая встречается довольно редко, заболеваемость данной патологией составляет менее 1,0 на 100 000 мужчин. Статья содержит основную информацию об эпидемиологии, патоморфологии, классификации рака полового члена. В данном исследовании представлен обзор литературы о современных принципах, подходах и возможностях комбинированного лечения местно-распространённого плоскоклеточного рака полового члена.

Ключевые слова: Рак полового члена, паховая лимфаденэктомия, лучевая терапия, химиотерапия, комбинированное лечение.

Рак полового члена – злокачественная опухоль, поражающая дерму, губчатые и пещеристые тела полового члена с инвазией в уретру или без нее [12]. Встречается довольно редко, заболеваемость данной патологией составляет менее 1,0 на 100 000 мужчин в Европе и США [16, 25]. В отличие от развитых западных стран в некоторых регионах мира, таких как Южная Америка, Юго-Восточная Азия и страны Африки, заболеваемость РПЧ намного выше и может составлять 1-2% от всех злокачественных новообразований у мужчин [23]. Стандартизованная заболеваемость составляет 0,7–3,0 на 100 000 населения в Индии, 8,3 на 100 000 в Бразилии. Еще выше заболеваемость в Уганде, где РПЧ является наиболее часто выявляемой формой рака у мужчин [23, 92]. В России рак полового члена встречается нечасто, в 2020 году было зарегистрировано всего 637 новых случаев рака полового члена, показатель заболеваемости составил 0,94 на 100 000. Наибольший уровень заболеваемости приходится на больных старше 60 лет. [6]. Одним из ведущих факторов риска рака полового члена является инфицирование вирусом папилломы человека (ВПЧ) [64]. ДНК вируса папилломы человека выявляется в 70-100% интраэпителиальных неоплазий и в 30-40% образцов ткани инвазивного рака полового члена, в 76% при базалоидном типе, 82% при смешанном бородавчато-базалоидном и 39% при бородавчатом плоскоклеточном РПЧ [107]. Чаще всего при РПЧ выявляются ВПЧ 16-го типа (72%), 6-го типа (9%) и 18-го типа (6%) [81]. Риск РПЧ повышен у больных с остроконечными кондиломами [87]. У больных с ВПЧ-положительным раком продемонстрирована статистически значимо более высокая пятилетняя канцероспецифическая выживаемость по сравнению с ВПЧ-отрицательным раком (93% и 78%) [69]. В преобладающем большинстве случаев РПЧ развивается на фоне фимоза, на участке, наиболее изолированном от внешней среды, - на головке, внутреннем листке крайней плоти. Циркумцизия способствует профилактике воспалительных заболеваний и как следствие - скоплению смегмы, которая при длительном воздействии раздражает крайнюю плоть [3], хотя роль смегмы как канцерогена исключена [114]. Другие эпидемиологические факторы включают курение, низкий социально-экономический статус и низкий уровень образования, а также наличие в анамнезе различных кожных заболеваний, например псориаза, с использованием споралена и фототерапии (ультрафиолет А), что способствует повышению риска РПЧ в 9,51 раза после > 250сеансов [62, 108]

Заболеваниями, спорадически ассоциированными с РЧП, являются кожный рог, боуэноподобный папуллез полового члена и облитерирующий баланопостит (лихенизирующий склероз). Факторами высокого риска заболевания плоскоклеточным раком полового члена (до 30 % злокачественных трансформаций) являются интраэпителиальная неоплазия (carcinoma in situ), гигантская кондилома Бушке–Левенштейна, эритроплазия Кейра, болезнь Боуэна и болезнь Педжета [53].

Плоскоклеточный рак (ПКР) составляет более 95% злокачественных новообразований полового члена. Описаны различные гистологические подтипы плоскоклеточного РПЧ, которые отличаются по характеру роста, агрессивности и связи с ВПЧ[3].

Типы плоскоклеточного рака, которые имеют наилучший прогноз, включают веррукозный, папиллярный, бородавчатый, псевдогиперпластический и спиналиому. Эти варианты плоскоклеточного РПЧ склонны к местной инвазии, редко метастазируют и связаны с очень низким риском смерти от рака. Варианты плоскоклеточного РПЧ высокого риска включают базалоидный, аденосквамозный и плохо дифференцированный тип. Другие злокачественные образования полового члена, не связанные с плоскоклеточным раком, включают меланомы, мезенхимальные опухоли, саркомы, лимфомы и вторичные опухоли (метастазы). Метастазы в половой член чаще встречаются при раке предстательной железы или

толстой кишки. Кроме того, описана агрессивная саркома различных типов [56].

Сама опухоль чаще всего локализуется на головке полового члена (48-82,9%) и крайней плоти (11,4-21%), несколько реже в патологический процесс вовлекается тело полового члена (5,7%). Различают 3 основных типа роста рака полового члена: поверхностный, узловой и веррукозный [77, 36].

Стадирование опухолей полового члена осуществляется в соответствии с классификацией TNM AJCC/UICC 8-го пересмотра (2016 г.) [20]. В классификации UICC TNM по РПЧ 2016 г. внесен ряд изменений по сравнению с предыдущей версией. Категория T1 разделена на две прогностически различные группы риска в зависимости от наличия лимфоваскулярной инвазии и степени злокачественности[21]. Стадия T2 соответствует инвазии губчатого тела, а стадия T3 определяется как инвазия кавернозного тела вследствие их различного прогноза [98, 65]. При РПЧ, в отличие от других опухолей, степень злокачественности входит в классификацию TNM для подразделения стадии T1: cT1a – опухоль врастает в субэпителиальную соединительную ткань без признаков лимфоваскулярной инвазии и не является низкодифференцированной или недифференцированной (T1G1–2); cT1b – опухоль врастает в субэпителиальную соединительную ткань, имеет лимфоваскулярную инвазию, либо является низкодифференцированной или недифференцированной (T1G3–4) [21].

Рак полового члена, как правило, метастазирует лимфогенно. Метастазы опухолей в первую очередь поражают паховые лимфатические узлы, увеличение которых при пальпации выявляют у 40-80 % пациентов с РПЧ. Однако необходимо помнить, что у половины больных увеличение размеров лимфатических узлов обусловлено лишь воспалительной реакцией. При непальпируемых узлах метастазы выявляются в 20 % случаев. Отдаленное метастазирование наблюдается у 1-10 % больных, чаще всего поражаются легкие, печень, кости и головной мозг. В целом для РПЧ характерна быстрая опухолевая прогрессия; большинство пациентов, не получавших лечение, умирают в течение двух лет[3,119]. Диссеминация опухолевого процесса развивается постепенно: в первую очередь поражаются паховые, затем – тазовые лимфоузлы, и лишь после этого появляются отдаленные метастазы[53].

В связи с низкой частотой РПЧ и отсутствием рандомизированных исследований в данной области существует масса противоречий относительно оптимальной тактики лечения. Даже в клинических рекомендациях, одобренных научно-практическим Советом Минздрава РФ в 2020 году все рекомендации по лечению РПЧ имеют уровень достоверности доказательств 3-5, а уровень убедительности – B и C [7]. На сегодняшний день существует широкий спектр лечебных мероприятий, которые можно выполнять при данной патологии: хирургический метод, лазерная абляция, лучевая терапия, химиотерапия и комбинированные методы лечения [1, 2, 5, 67]. Определение тактики лечения при раке полового члена должно основываться на комплексной оценке клинико-морфологических факторов прогноза: продолжительности анамнеза заболевания, размера опухоли, формы роста, локализации, степени анаплазии опухоли, наличия метастазов в регионарных лимфатических узлах[7].

Основной метод лечения РПЧ – хирургический, который включает в себя удаление первичного опухолевого очага и регионарных лимфатических узлов. Выбор объема хирургического вмешательства на половом члене осуществлялся на основании оценки характеристик опухоли (размеров и локализации опухоли, характера (формы) ее роста, инвазии в подлежащие структуры) [3]. В последние годы отмечена тенденция к полному удалению опухоли при максимально возможном сохранении здоровой ткани. С этой целью предложено несколько методик: циркумизация, лазерная коагуляция, криодеструкция, местная химиотерапия и микрографическая хирургия по Мохсу.

Иссечение крайней плоти полового члена (циркумизация) выполняют только при начальном раке соответствующей локализации или в комбинации с консервативным методом лечения. В отдельных случаях операция необходима на диагностическом этапе, особенно при сопутствующем фимозе или парафимозе. При карциноме in situ в качестве лечения первой линии эффективна местная химиотерапия имиквимодом или 5-ФУ[75]. Перед применением топических препаратов рекомендуется выполнить обрезание. Из-за высоких показателей персистенции и/или рецидива требуется длительное и интенсивное наблюдение. Недостаточная эффективность может свидетельствовать об инвазивном процессе. В ряде случаев развивается выраженный воспалительный ответ [75, 104]. Частота полного ответа при карциноме in situ достигает 57% и 74% в случае проведения обрезания и терапии 5-ФУ [14]. При неэффективности топической терапии ее не рекомендуется повторять.

Эффективным методом лечения поверхностного неинвазивного рака (карцинома in situ) также является лазерная терапия с использованием неодимового иттрийалюминий-гранат лазера (Nd:YAG) [17, 25, 47, 76] или лазера с диоксидом углерода (CO2) [95, 101, 125]. Можно проводить фотодинамический контроль в сочетании с CO2-лазером [91]. Для этой группы больных может также применятся электрокоагуляция. Для контроля эффективности лечения обязательно проводится повторная биопсия. В изученной литературе кумулятивный риск местного рецидива после лечения неодимовым и CO2-лазером в течение 5 лет в одном из исследований составил 10% (карцинома in situ) и 16% (стадия T1) [17]. Частота местного рецидива варьирует от 14% для карциномы in situ и РПЧ стадии T1 до 23% (опухоли стадии T1). Пятилетняя безрецидивная выживаемость составила 89%. Показатели смертности от РПЧ составили 2-9% [73, 103].

Тотальное или частичное удаление головки с реконструкцией проводится в качестве альтернативного метода первичного лечения карциномы in situ или повторного лечения при неэффективности топической химиотерапии или лазерной терапии. После удаление головки у пациентов с предполагаемым неинвазивным РПЧ в 20% случаев выявляется инвазивный рак [104].

При небольших и локализованных инвазивных опухолях рекомендуется проводить органосохраняющее лечение. Помимо вышеописанных методик, к такому типу лечения относится микрографическая хирургия по Мохсу — метод, по которому вокруг зоны иссечения удаляют ткани в геометрической форме для гистологического исследования. Методика широко не используется, первое описание техники опубликовано Фредериком Эдвардом Мохсом в 1992г., включало 33 последовательных пациента, показатели излечения через 5 лет составили 79% [79]. В современных публикациях медиана наблюдения составила 37 месяцев, у 68% больных не развилось рецидива, у 32% выявлен местный рецидив, а у 8% – регионарный рецидив. В каждом исследовании одному больному выполнена вторичная ампутация полового члена, и по одному пациенту умерло от РПЧ. [72, 74, 106].

Одним из вариантов органосохраняющего подхода лечения считается лучевая терапия на первичную опухоль с хорошими результатами у определенной категории больных (Т1-2, размер опухоли < 4 см в диаметре) [32,33,34]. В настоящее время для проведения лучевой терапии РПЧ выделяют две группы показаний, преследующих разные лечебные цели. Первое показание к проведению лучевой терапии – это органосохраняющее лечение у больных раком полового члена Т1-2, с поражением головки или венечной борозды, опухолью менее 4 см, согласных на последующее тщательное наблюдение. Второе – паллиативная дистанционная лучевая терапия у больных с диссеминированным РПЧ, суммарная очаговая доза (СОД) 40-50 Гр [38,49,89].

Лучевая терапия с органосохраняющей целью может включать дистанционное облучение с минимальной СОД 60 Гр в сочетании с курсом брахитерапии или только брахитерапию [8,32,38]. Рекомендуется также проводить облучение паховых лимфоузлов с обеих сторон, разовая очаговая доза (РОД) 3 Гр, до достижения СОД 60–66 Гр. Могут быть использованы различные варианты брахитерапии, включая метод наружных аппликаций и различные виды инвазивной брахитерапии. Наилучшие результаты описаны при выполнении брахитерапии с уровнем местного контроля 70–90% [33,38]. Американское общество брахитерапии и Европейское общество лучевой терапии – Европейское общество терапевтической лучевой онкологии (ABS-GEC-ESTRO) опубликовали согласительный документ по брахитерапии полового члена, в котором приводятся хорошие показатели местного контроля, приемлемый профиль осложнений и функциональное сохранение органа при РПЧ стадии Т1 и Т2. Частота консервативного лечения составила 70–88%, с общей частотой сохранения полового члена 87% и 70% через 5 и 10 лет соответственно. В исследовании нового метода лечения – пульс-брахитерапии – частота местного рецидива составила 15% [35,39, 59].

В радиологическом отделении РОНЦ им. Н. Н. Блохина была усовершенствована и клинически апробирована технология «водного бокса» путем дополнительного использования вакуумного матраца, который позволяет максимально фиксировать половой член. ДЛТ проводили под контролем визуализации (IGRT) на линейном ускорителе электронов «Clinac 2300iX» с при-менением многолепесткового коллиматора «Mile nium 120», динамических клиновидных фильтров и с энергией фотонов 6 МэВ. Таким образом, обеспечивается соблюдение основных требований современной 3D-CRT в лечении пациентов с диагнозом РПЧ (точность, воспроизводимость, градиентность, конформность и гомогенность), а значит, и соблюдение принципов гарантии качества лечения [11].

В небольшом числе сравнительных исследований результаты хирургического лечения несколько выше, чем у лучевой терапии. По данным метаанализа, посвященного сравнению хирургических вмешательств и брахитерапии, показатель 5-летней безрецидивной выживаемости составил 84% для первой группы и 79% для второй группы. Показатели сохранения полового члена после брахитерапии составили 74%, между группами отсутствовали различия в выживаемости. В случае развития рецидива после лучевой терапии возможно хирургическое лечение [15,54].

Стриктура уретры (20–35%), некроз головки полового члена (10–20%) и поздний фиброз кавернозных тел являются наиболее частыми осложнениями лучевой терапии [78]. Самое частое осложнение брахитерапии – это меатостеноз, который развивается более чем в 40% случаев, но в современной серии из 73 пациентов его частота составила всего 6,6%. В этом исследовании 2,6% пациентов отмечали боль при половом акте, а у 5,3% развилась дизурия при длительности наблюдения 5 лет. В 6,8% случаев потребовалось выполнение ампутации полового члена по поводу некроза [30].

Консервативное органосохраняющее лечение РПЧ, как мы выяснили, дает более высокое качество жизни, однако, риск местного рецидива выше, чем после радикальной операции. Тотальное (глансэктомия) или частичное удаление головки с реконструкцией, резекция полового члена проводится в качестве радикального метода лечения инвазивного рака полового члена. В крупной когорте больных, которым проводилось консервативное хирургическое лечение, частота изолированного местного рецидива составила 8,9%, с 5-летней канцероспецифической выживаемостью 91,7%. Прогностическими факторами местного рецидива были степень злокачественности, стадия опухоли и наличие лимфоваскулярной

инвазии. В самой крупной когорте больных РПЧ, которым проводилось хирургическое лечение, 5-летние кумулятивные показатели местного рецидива после органосохраняющего лечения (включая лазерную терапию) составили 27% по сравнению всего с 3,8% в группе ампутации [45]. При этом 16% пациентов в группе консервативного лечения в последующем выполнена ампутация. Следует отметить отсутствие статистически значимых различий в выживаемости между двумя группами. Эти результаты свидетельствуют о более высоком риске рецидива после органосохраняющего лечения по сравнению с резекцией полового члена, который, тем не менее, не влияет на выживаемость.

В случаях местных рецидивов повторное органосохраняющее вмешательство может быть выполнено при отсутствии инфильтрации кавернозных тел [18,48,58]. Инфильтративный локальный рецидив и рецидивная опухоль больших размеров, поражение кавернозных тел с инвазией в уретру или без нее – служат показанием к резекции или ампутации полового члена. Когда опухоль поражает проксимальные отделы полового члена с переходом на соседние структуры оперативное пособие расширяется до ампутации полового члена на уровне лонного сочленения с промежностной уретропластикой или эмаскуляцией – включает удаление полового члена (пенектомию) в сочетании с удалением органов мошонки (орхиэктомией). У ряда пациентов с опухолями, врастающими в мошонку или кости лонного сочленения, возможно комбинированное применение неоадъювантной химиотерапии и расширенного хирургического вмешательства: гемипельвэктомии и гемикорпорэктомии [49,88, 94].

Выбор объема хирургического вмешательства на регионарных лимфатических узлах (л/у) осуществлялся на основании оценки их состояния и риска регионарного метастазирования у всех пациентов с РПЧ. Стратификация риска при лечении пациентов с непальпируемыми л/у зависит от стадии, степени злокачественности и наличия или отсутствия лимфоваскулярной инвазии первичной опухоли. К опухолям с низким риском метастазирования относят поверхностный РПЧ (pTa, pTis) с низкой степенью злокачественности. Стадия pT1 представляет собой гетерогенную группу риска: опухоли относятся к группе низкого риска, если они хорошо дифференцированные (pT1G1), в противном случае их относят к группе промежуточного (pT1G2) [88,94] или высокого риска (pT1G3) вместе со всеми более высокими стадиями (T2–T4).

Поскольку ни один из методов визуализации не позволяет выявить микрометастазы, то при РПЧ стадии pT1 в группе промежуточного и высокого риска, а также при опухолях стадии T2–T4 рекомендуется проводить инвазивное стадирование [28,117]. Существует два стандартных инвазивных диагностических вмешательства с доказанной эффективностью: модифицированная паховая лимфодиссекция и динамическая биопсия сторожевых л/у [124]. Динамическая биопсия сторожевых л/у позволяет определить сторожевые л/у в паховой области с обеих сторон. За день до операции вокруг опухоли вводится наноколлоид технеция99m, а непосредственно перед биопсией применяется синий краситель. Для интраоперационного выявления сторожевого л/у используется гамма-сканирование с чувствительностью 97%. Протокол стандартизирован для рутинного применения и имеет относительно короткую кривую обучения. В литературе показана высокая чувствительность динамической биопсии (90–94%)[79,113].

Модифицированная паховая лимфодиссекция является стандартным хирургическим методом в этой ситуации и включает ограниченную область с двусторонним удалением поверхностных паховых л/у как минимум от центральных и обеих верхних зон Даселера [67,111], с сохранением большой подкожной вены.

В ряде исследований показано, что ранняя паховая лимфодиссекция у пациентов с непальпируемыми л/у превосходит по отдаленной выживаемости терапевтическую лимфодиссекцию при развитии регионарного рецидива. В одном проспективном исследовании, в котором сравнивали двустороннюю лимфодиссекцию, лучевую терапию и наблюдение у пациентов с непальпируемыми л/у, выявлено, что 5-летняя общая выживаемость была статистически значимо выше после паховой лимфодиссекции по сравнению с немедленной лучевой терапией паховой области или наблюдением (74%, 66% и 63% соответственно) [55,61].

При наличии одно- или двусторонних пальпируемых л/у (cN1/cN2) имеется очень высокий риск метастатического поражения. В связи с этим рекомендовано выполнять радикальную пахово-бедренную лимфаденэктомию (операцию Дюкена). В ходе данной операции удаляют единым блоком: поверхностные паховые лимфатические узлы и окружающую клетчатку с участком прилежащей поверхностной фасции бедра и резекцией участка большой подкожной вены бедра, глубокие паховые лимфатические узлы с окружающей клетчаткой по ходу бедренной артерии и вены. При первичном обращении примерно у половины больных с пальпируемыми паховыми лимфатическими узлами увеличение л/у происходит из-за реактивных воспалительных изменений. Если увеличение л/у происходит в течение периода наблюдения после лечения первичного очага, то практически у 100% больных выявляется их метастатическое поражение. Таким образом, состояние незначительно увеличенных паховых л/у (до 10мм) целесообразно оценивать через 3–6 недель после операции по поводу первичного очага. При наличии у больного первичной опухоли и регионарных метастазов хирургическое лечение обеих локализаций проводится одномоментно [100,102].

Радикальная пахово-бедренная лимфаденэктомия остается эффективным методом лечения регионарных метастазов, однако оно ассоциировано

с высокой частотой осложнений из-за нарушения лимфатического оттока от нижних конечностей и плохого заживления раны, при повышении ИМТ частота осложнений может достигать 50%. Наиболее частые осложнения в последних исследованиях включают раневую инфекцию (1,2–1,4%), некроз кожи (0,6–4,7%), лимфедему (5–13,9%) и образование лимфоцеле (2,1–4%). [10,55,61,109,121]. Малоинвазивные методы (лапароскопическая и робот-ассистированная паховая лимфодиссекция) технически выполнимы, и в небольших исследованиях показано, что связаны с более низким риском послеоперационных осложнений, кроме частоты лимфоцеле [37,63,110,116].

При обнаружении двух и более пораженных л/у или прорастании метастатической опухолью капсулы л/у показана тазовая лимфаденэктомия. Эта рекомендация основана на результатах исследования, в котором частота положительных л/у составила 23% в случаях с двумя и более пораженными паховыми л/у и 56% у пациентов с более чем тремя пораженными паховыми л/у или при наличии экстракапсулярного прорастания в не менее чем одном паховом лимфатический узел. При тазовой лимфаденэктомии удаляются внутренние и наружные подвздошные и запирательные л/у (проксимальная граница: бифуркация общих подвздошных артерий, латеральная: подвздошно-паховый нерв, медиальная: запирательный нерв). Тазовую лимфодиссекцию можно выполнить симультанно или в виде второй операции после получения гистологического заключения. При наличии показаний к двусторонней тазовой лимфодиссекции ее можно проводить через срединный надлобковый экстраперитонеальный разрез [51,71,88,112].

Больным с фиксированными конгломератами паховых лимфатических узлов или с метастазами в тазовых л/у (по данным УЗИ, КТ или МРТ) лечение начинается с проведения индукционной химиотерапии. В качестве неоадъювантной терапии показано 3–4 курса TIP (Паклитакселом, Цисплатином и Изофосфамидом) или химиотерапия с содержанием Цисплатина и Фторурацила (PF). После чего в зависимости от ответа опухоли проводится радикальная либо паллиативная операция, либо лучевая терапия, а при достижении частичного или полного эффекта – радикальная пахово-подвздошная лимфаденэктомия. Отдаленная выживаемость при проведении неоадъювантной терапии с последующей лимфодиссекцией и адъювантной химиотерапией при наличии ответа составляет 37% [19,44,66,90,96].

При появлении пальпируемых л/у в ходе диспансерного наблюдения возможны два варианта лечения: двусторонняя радикальная паховая лимфаденэктомия; или радикальная паховая лимфаденэктомия только на стороне развившихся метастазов (при длительном сроке предшествующей ремиссии) Показатели пятилетней канцероспецифической выживаемости у больных с рецидивом после радикальной паховой лимфодиссекции составляют 16% [97].

Большинство больных РПЧ обращаются за помощью к врачам поздно, когда органосохраняющие методы лечения выполнить практически невозможно. У пациентов с местнораспространенным процессом показано выполнение эмаскуляции, расширенной эмаскуляции (+ резекция симфиза, гемипельвэктомия и гемикорпорэктомия, неклассифицируемые операции). Однако в последние десятилетия, в связи с обострением внимания к вопросам качества жизни, все чаще речь идет о проведении органосохраняющего лечения первичной опухоли при раке полового члена. С этой целью используются и изучаются комбинированные методы лечения [1,2,67.], сочетающие оперативные вмешательства, химио- и/ или лучевую терапию. Основной задачей комбинированного лечения является снижения частоты рецидивов и увеличения длительности безрецидивного периода, предотвращение прогрессирования заболевания, повышение качество жизни больных и, конечно, увеличение продолжительности их жизни [2,4,5,115].

Адъювантная химиотерапия после радикальной лимфодиссекции при стадии pN2-3 рекомендуется проводить всем пациентам для достижения ремиссии, однако решение о проведении химиотерапии принимают с учетом возраста, физического состояния, наличия обусловленной заболеванием симптоматики и предпочтений больного. В связи с низкой заболеваемостью РПЧ в развитых странах крупных исследований, посвященных вопросам лекарственного лечения РПЧ, не проводилось. В небольших сериях наблюдений и отдельных клинических случаях продемонстрирована эффективность полихимиотерапии, основанной на Цисплатине. Наиболее изученной является комбинация TIP (Цисплатин 25 мг/м2 в/в 1-3 дни, Паклитаксел 175 мг/м2 в/в в 1 день, Ифосфамид 1200 мг/м2 в/в 1-3 дни, 3-4 курса, интервал межу курсами 3 нед) [90]. Исторической альтернативой режиму TIP является комбинация PF (Цисплатин100 мг/м2 в/в в 1 день, Фторурацил1 000 мг/м2 в/в в 1 день, 3-4 курса, интервал межу курсами 3 недели), которая оказалась эффективна у ряда пациентов, однако частота нежелательных явлений, ассоциированных с лечением, часто служила показанием к редукции доз в опубликованных сериях наблюдений. Применение режимов, основанных на Блеомицине (VBM), у пациентов с РПЧ приводит к высокой частоте неприемлемой токсичности [40,52]. Отдаленная безрецидивная выживаемость у пациентов с поражением л/у, которым проводили адъювантную химиотерапию после радикальной лимфодиссекции, составила 84% по сравнению с 39% в группе исторического контроля без адъювантной химиотерапии. К настоящему времени не получено данных по адъювантной химиотерапии при РПЧ стадии pN1, поэтому ее проведение рекомендуется только в рамках клинических исследований [70,84,86,105]

Проведении неоадъювантной терапии с последующей лимфодиссекцией и адъювантной химиотерапией проводится больным с фиксированными конгломератами паховых л/у или с метастазами в тазовых л/у. Первичная лимфодиссекция, как правило, не рекомендуется, поскольку полное хирургическое удаление маловероятно и операция в виде монотерапии эффективна только у небольшой части больных [19,44,66,96]. Рекомендуется проведение химиолучевой терапии пациентам с РПЧ и увеличенными тазовыми л/у, не являющимся кандидатами для хирургического лечения для достижения ремиссии [26,46,93,122].

Системная химиотерапия рака полового члена также показана при наличии отдаленных метастазов. Химиотерапию рекомендуют начинать с применением триплетных комбинаций, включающих препараты платины и таксаны, если это возможно. Висцеральные метастазы и показатель общего состояния по шкале ECOG >1 балла — независимые прогностические факторы, а у пациентов, получающих химиотерапию на основе Цисплатина, результаты лучше, чем при химиотерапии без Цисплатина после поправки на прогностические факторы. Во всех исследованиях частота первоначального ответа варьирует от 25 до 100%, с небольшой длительностью ответа и крайне небольшим числом больных с долгой выживаемостью. Схемы полихимиотерапии, первая линия: Паклитаксел 175 мг/м2 в/в в течение 3 часов в 1 день, Ифосфамид 1200 мг/м2 в/в в течение2 часов 1-3 дни, Цисплатин 25 мг/м2 в/в, в течение 2 часов 1-3 дни; интервал межу курсами 3 нед. Цисплатин 100 мг/м2 в 1-й день с гипергидратацией, Фторурацил 1000 мг/м2 (внутривенно в виде непрерывной 96-часовой инфузии); интервал межу курсами 3 недели. При противопоказаниях к Цисплатину допустима его замена на Карбоплатин (внутривенно капельно, AUC 4-5, каждый 21 или 28 день) [26,57]

Стандартов второй линии лечения не разработано. В зависимости от агентов, использованных в первой линии, при резистентных опухолях в качестве паллиативного лечения может использоваться монотерапия Капецитабином, Карбоплатином, Доцетакселом, Фторурацилом, Иринотеканом, Метотрексатом, Паклитакселом. В одной публикации описано применение монотерапии 2-й линии Паклитакселом, с первоначальным ответом менее 30%, что может быть приемлемым вариантом. Тем не менее, ни один из пациентов не остался в живых [43]. В некоторых случаях в качестве второй линии терапии используются таргетные препараты. Они могут применяться в виде монотерапии в случае резистентности к стандартной химиотерапии. Поскольку рецептор эпидермального фактора роста (EGFR) экспрессируется при плоскоклеточном РПЧ и принимая во внимание схожесть с плоскоклеточным раком головы и шеи, в пилотных исследованиях изучалась анти-EGFR монотерапия. Кроме того, в других работах оценивали эффективность анти-EGFR моноклональных антител Панитумумаба и Цетуксимаба. Также описана некоторая активность ингибиторов тирозинкиназы [42,50,83,85]. На основании вышеизложенного, в качестве второй и последующих линий терапии у кандидатов для цитотоксического лечения РПЧ для достижения ремиссии возможно назначение следующих режимов: монотерапия Паклитакселом в/в в дозе 175 мг/м2 в 1-й день каждый 21 день. Количество лечебных циклов определяется индивидуально [4]; монотерапия Цетуксимабом в/в в дозе 400 мг/м2 (далее 250 мг/м2) в 1-й день каждые 7 дней или в/в в дозе 400 мг/м2 (далее 500 мг/м2) в 1-й день каждые 14 дней. Количество лечебных циклов определяется индивидуально [24,73,82,120].

В небольших сериях показан клинический ответ при использовании интраартериальной химиотерапии у пациентов с местно-распространенным раком, включая ряд препаратов, особенно Цисплатин и Гемцитабин [50,82]. Кроме ограниченного клинического ответа, не получено доказательств статистически значимого улучшения результатов. Альтернативный подход комбинированного лечения предложен в Донецком Республиканском онкологическом центре имени профессора Г.В. Бондаря, где была разработана методика эндолимфатической химиотерапии при местно-распространенном плоскоклеточном раке полового члена. Первичный анализ результатов лечения больных с РПЧ показывает, что данный способ введения химиопрепоратов позволяет обеспечить как регионарное, так и системное длительное действие высокой концентрации химиопрепаратов при аналогичных дозах, снижение токсичности, побочных реакций и улучшения результатов лечения.

Зарубежные результаты работ, посвященных неоадъювантному и адъювантному облучению при инвазивном раке полового члена и поражении лимфатических узлов, противоречивы, они не рекомендуют рутинное применение дистанционной лучевой терапии, как в неоадъювантном так и в адъювантном режиме на зоны регионарного метастазирования у пациентов с РПЧ, так как не получено достоверных различий в увеличении общей выживаемости[99,118]. Отечественные ученые предлагают облучение операционной культи полового члена (на линейном ускорителе электронов, используют электроны с энергией 6–8 МэВ, в режиме классического фракционирования РОД 2 Гр, до достижения СОД 60–66 Гр, в зависимости от степени проявления лучевых реакций) и пути регионарного метастазирования (РОД 3 Гр, до достижения СОД 60–66 Гр) в комбинированном лечении больных инвазивным плоскоклеточным раком полового члена с применением органосохраняющих операций. Выполнение лучевой терапии в послеоперационном периоде у больных инвазивным плоскоклеточным РПЧ позволяет существенно расширить контингент больных, которым показаны органосохраняющие операции. Комбинированный метод лечения инвазивного РПЧ, включающий выполнение органосохраняющих операций в сочетании с адъювантной лучевой терапией, позволяет существенно снизить частоту ре-

цидивов по сравнению только с хирургическим методом лечения (52,4 % против 13,3 %), увеличить длительность безрецидивного периода (71,3 ± 13,4 мес против 17,0 ± 5,7 мес), улучшить показатели безрецидивной выживаемости (3-летняя — 73 % против 55 %, 5-летняя — 43% против 27%). Адъювантная лучевая терапия в составе комбинированного лечения больных инвазивным плоскоклеточным РПЧ не оказывает существенного влияния на развитие осложнений (10 % против 2,7 %) [1,2]. В анализ базы данных Национального онкологического института «Наблюдение, эпидемиология и конечные результаты» (SEER) включены результаты лечения 2458 пациентов с РПЧ, которым проводилось только хирургическое лечение или его комбинация с дистанционной лучевой терапией. По его результатам, адъювантная лучевая терапия «не приносит ни вреда, ни пользы» в отношении канцероспецифической выживаемости [22]. По данным ретроспективного исследования, у пациентов с поражением л/у адъювантная химиотерапия после радикальной паховой лимфодиссекции намного эффективнее лучевой терапии [70]. Рекомендуется назначение адъювантной химиолучевой терапии пациентам с высоким риском прогрессирования РПЧ (категория N>N1, наличие клеток опухоли по краю хирургического разреза) после хирургического лечения, а также пациентам с неоперабельными регионарными метастазами РПЧ для продления жизни пациента. Исследований эффективности и безопасности химиолучевой терапии у пациентов с РПЧ не проводилось. Некоторые авторы указывают на возможность заимствования схем радиомодифицирующей химиотерапии из протоколов лечения пациентов с раком анального канала и вульвы: Цисплатин 40 мг/м в/в еженедельно, всего 6 введений (но не более 70 мг на введение суммарно); Цисплатин 60 мг/м в/в в 1-й и 29-й дни + Фторурацил 1000 мг/м /день в/в 24-часовая инфузия в 1–4-й и 29–32-й дни; Митомицин 12 мг/м в/в в 1-й день (но не более 20 мг на введение суммарно) + Фторурацил 1000 мг/м /день в/в 24-часовая инфузия в 1–4-й и 29–32-й дни; Капецитабин 1650 мг/м /день внутрь в дни лучевой терапии в течение всего курса лучевой терапии [27,31,68, 80, 82].

Заключение. Наиболее эффективным методом лечения РПЧ является комбинированное и комплексное лечение, включающее хирургическое вмешательство, химиотерапию и / или лучевую терапию. Основным прогностическим фактором при раке полового члена является состояние регионарных лимфатических узлов. Согласно литературным данным, у больных с высоким риском метастазирования в регионарные л/у, одновременно с радикальным удалением первичного очага необходимо выполнять паховую лимфаденэктомию и ПХТ и/или ДЛТ. У больных с низким и умеренным риском – показан индивидуальный подход к лимфаденэктомии и лучевой терапии с учетом прогностических факторов и регулярным диспансерным наблюдением. При наличии метастазов в паховых лимфатических узлах (позитивными результатами биопсии) стандартом лечения является радикальная паховая лимфаденэктомия. При обнаружении двух и более пораженных л/у или прорастании метастатической опухолью капсулы л/у показана тазовая лимфаденэктомия. Адъювантная химиотерапия рекомендуется при наличии двух и более пораженных л/у или при прорастании метастатической опухолью капсулы л/у. Больным с фиксированными конгломератами паховых л/у или с метастазами в тазовых л/у (по данным УЗИ, КТ или МРТ) показана индукционная химиотерапия либо предоперационная лучевая терапия, которая, однако, может увеличивать риск послеоперационных осложнений. При достижении частичного или полного эффекта проводится радикальная пахово-подвздошная лимфаденэктомия. В качестве неоадъювантной терапии показано начинать химиотерапию с применением триплетных комбинаций, включающих препараты платины и таксаны. Предложенная в Донецком Республиканском онкологическом центре имени профессора Г.В. Бондаря методика эндолимфатической химиотерапии при местно-распространенном плоскоклеточном раке полового члена может служить альтернативой для системной химиотерапии и требует изучения результатов дальнейших исследований.

Список литературы.

1. Belova E.A. Rationale for the use of organ-sparing operations in the combined treatment of patients with invasive squamous cell carcinoma of the penis.//Abstract. diss. Candidate of Medical Sciences S-P., 2010. p. 2-21.
2. Volkova M.I. The choice of tactics for the treatment of penile cancer, depending on the clinical and morphological prognostic factors / / Mater.konf. "Tumors of the genital organs in men" part III, N. Novgorod, 2007.
3. Davydov M.I., Gantsev Sh.Kh., Velsher L.Z. etc. Oncology: textbook. - Moscow: GEOTAR-Media, 2020. - 920 p.
4. Kaprin A.D., Zamyatin O.A., Podshivalov A.V. Cancer of the penis. Methods of treatment and prospects / / Andrology and genital surgery, 2001, No. 1, pp. 88-94.
5. Kaprin A.D., Milenin K.N. Combined and complex treatment of penile cancer // Andrology and Genital Surgery, 2005, No. 3, pp. 21-25.
6. Kaprin A.D., Starinsky V.V., Shakhzadova A.O. Malignant neoplasms in Russia in 2020 (morbidity and mortality) - M.: MNIOI im. P.A. Herzen - branch of the Federal State Budgetary Institution "NMITs Radiology" of the Ministry of Health of Russia, - 2021. - ill. – 252.
7. Kaprin A.D., Matveev V.B., Alekseev B.Ya. etc. Clinical recommendations. Cancer of the penis. - Moscow: 2020. - 56 p.
8. Karlov P.A., Karlov A.P., Dubinsky V.Ya., Peshekhonov K.S. Urological statements. – 2017. – V. 7. – No. 1. – P. 30–32. doi:10.17816/uroved7130-32

9. Milenin K.N. Combined radiation therapy in organ-preserving treatment of penile cancer.//Abstract. diss. . Candidate of Medical Sciences M., 2006. p. 2-20.
10. Pravosudova N. A. et al. Features of postoperative complications in the department of oncourology and oncogynecology //Medical almanac. – 2016. – no. 3 (43).
11. Khachaturyan A.V., Bulychkin P.V. Combined organ-preserving treatment for penile cancer (case report). Oncourology. 2015;11(2). doi. org/10.17650/1726-9776-2015-11-2
12. Chissov V.I., Davydov M.I. Oncology: a national guide. Short edition. - M.: GEOTAR-Media, 2017. - 576 p.
13. Ajani J.A., Winter K.A., Gunderson L.L. et al. Fluorouracil, mitomycin, and radiotherapy vs fluorouracil, cisplatin, and radiotherapy for carcinoma of the anal canal: a randomized controlled trial. JAMA. 2008;299(16):1914-21.
14. Alnajjar, H.M., et al. Treatment of carcinoma in situ of the glans penis with topical chemotherapy agents. Eur Urol, 2012. 62: 923.
15. Azrif, M., et al. External-beam radiotherapy in T1-2 N0 penile carcinoma. Clin Oncol (R Coll Radiol), 2006. 18: 320.
16. Backes, D.M., et al. Systematic review of human papillomavirus prevalence in invasive penile cancer. Cancer Causes Control, 2009. 20: 449.
17. Bandieramonte, G., et al. Peniscopically controlled CO2 laser excision for conservative treatment of in situ and T1 penile carcinoma: report on 224 patients. Eur Urol, 2008. 54: 875.
18. Baumgarten A., Chipollini J., Yan S. et al. Penile Sparing Surgery for Penile Cancer: A Multicenter International Retrospective Cohort. Journal Urology. 2018;199(5):1233-1237.
19. Bermejo, C., et al. Neoadjuvant chemotherapy followed by aggressive surgical consolidation for metastatic penile squamous cell carcinoma. J Urol, 2007. 177: 1335.
20. Brierley J.D., Gospodorawicz M.K., Wittekind C. TNM Classification of Malignant Tumours, 8 ed. International Union Against Cancer, Wiley-Blackwell, 2016:188-9.
21. Brierley, J., et al., TNM Classifi cation of Malignant Tumours, 8th Edn. 2016.
22. Burt, L.M., et al. Stage presentation, care patterns, and treatment outcomes for squamous cell carcinoma of the penis. Int J Radiat Oncol Biol Phys, 2014. 88: 94.
23. Cancer Incidence in Five Continents Vol. VIII. IARC Scientifi c Publication No. 155. Vol. Vol III. 2002, Th e International Agency for Research on Cancer, 150 cours Albert Thomas, 69372 Lyon CEDEX 08, France.
24. Carthon B. C. et al. Epidermal growth factor receptor-targeted therapy in locally advanced or metastatic squamous cell carcinoma of the penis //BJU international. – 2014. – T. 113. – № . 6. – C. 871-877.
25. Chaux, A., et al. Epidemiologic profi le, sexual history, pathologic features, and human papillomavirus status of 103 patients with penile carcinoma. World J Urol, 2013. 31: 861.
26. Chhabra A., Schwartz D., Leaf A., et al. Neoadjuvant concurrent chemoradiation for curative treatment of penile squamous cell carcinoma. Case Rep Oncol Med. 2014;2014:479376.
27. Chung T. S. et al. Synchronous penile metastasis from a rectal carcinoma //International journal of colorectal disease. – 2008. – T. 23. – №. 3. – C. 333-334.
28. Colecchia, M., et al. pT1 penile squamous cell carcinoma: a clinicopathologic study of 56 cases treated by CO2 laser therapy. Anal Quant Cytol Histol, 2009. 31: 153.
29. Comparison with Historical Data of Low Dose Rate Brachytherapy. Clin Oncol (R Coll Radiol), 2015. 27: 387.
30. Cordoba, A., et al. Low-dose brachytherapy for early stage penile cancer: a 20-year singleinstitution study (73 patients). Radiat Oncol, 2016. 11: 96.
31. Crook J., Ma C., Grimard L. Radiation therapy in the management of the primary penile tumor: an update. World Journal of Urology. 2009;27(2):189-96.
32. Crook, J., et al. MP-21.03: Penile brachytherapy: results for 60 patients. Urology, 2007. 70: 161.
33. Crook, J., et al. Penile brachytherapy: technical aspects and postimplant issues. Brachytherapy, 2010. 9: 151.
34. Crook, J., et al. Radiation therapy in the management of the primary penile tumor: an update. World J Urol, 2009. 27: 189.
35. Crook, J.M., et al. American Brachytherapy Society-Groupe Europeen de Curietherapie-European Society of Th erapeutic Radiation Oncology (ABS-GEC-ESTRO) consensus statement for penile brachytherapy. Brachytherapy, 2013. 12: 191.
36. Cubilla A.L., Reuter V., Velazquez E. et al. Histologic classification of penile carcinoma and its relation to outcome in 61 patients with primary resection. International Journal of Surgical Pathology. 2001;9(2):111-120.
37. Cui, Y., et al. Saphenous vein sparing during laparoscopic bilateral inguinal lymphadenectomy for penile carcinoma patients. Int Urol Nephrol, 2016. 48: 363.
38. de Crevoisier, R., et al. Long-term results of brachytherapy for carcinoma of the penis confi ned to the glans (N- or NX). Int J Radiat Oncol Biol Phys, 2009. 74: 1150.
39. Delaunay, B., et al. Brachytherapy for penile cancer: effi cacy and impact on sexual function. Brachytherapy, 2014. 13: 380.
40. Di Lorenzo G., Buonerba C., Federico P. et al. Cisplatin and 5-fluorouracil in inoperable, stage IV squamous cell carcinoma of the penis. BJU International. 2012;110(11 Pt B):E661-6.
41. Di Lorenzo G., Federico P., Buonerba C. et al. Paclitaxel in pretreated metastatic penile cancer. final results of a phase 2 study. European Urology. 2011;60:1280- 1284.

42. Di Lorenzo, G., et al. Cytosolic phosphorylated EGFR is predictive of recurrence in early stage penile cancer patients: a retropective study. J Transl Med, 2013. 11: 161.
43. Di Lorenzo, G., et al. Paclitaxel in pretreated metastatic penile cancer: fi nal results of a phase 2 study. Eur Urol, 2011. 60: 1280.
44. Dickstein, R.J., et al. Prognostic factors infl uencing survival from regionally advanced squamous cell carcinoma of the penis aft er preoperative chemotherapy. BJU Int, 2016. 117: 118.
45. Djajadiningrat, R.S., et al. Penile sparing surgery for penile cancer-does it aff ect survival? J Urol, 2014. 192: 120.
46. Eliason M., Bowen G., Bowen A. et al. Primary treatment of verrucous carcinoma of the penis with fluorouracil, cis-diamino-dichloro-platinum, and radiation therapy. Arch Dermatol. 2009;145(8):950-2.
47. Frimberger, D., et al. Penile carcinoma. Is Nd:YAG laser therapy radical enough? J Urol, 2002. 168: 2418.
48. Gonzaga-Silva L.F., Lima G.R.M., Tavares J.M. et al. Locally advanced penile carcinoma: classic emasculation or testis-sparing surgery? International Brazilian Journal of Urology. 2012;38(6):750-759.
49. Gotsadze, D., et al. Is conservative organ-sparing treatment of penile carcinoma justifi ed? Eur Urol, 2000. 38: 306.
50. Gou, H.F., et al. Epidermal growth factor receptor (EGFR)-RAS signaling pathway in penile squamous cell carcinoma. PLoS One, 2013. 8: e62175. .
51. Graafl and, N.M., et al. Prognostic signifi cance of extranodal extension in patients with pathological node positive penile carcinoma. J Urol, 2010. 184: 1347.
52. Haas G.P., Blumenstein B.A., Gagliano R.G. et al. Cisplatin, methotrexate and bleomycin for the treatment of carcinoma of the penis: a Southwest Oncology Group study. Journal of Urology. 1999;161(6):1823-5.
53. Hakenberg O.W., Compérat E., Minhas S. et al. Guidelines on Penile Cancer. EAU 2017:20-21.
54. Hasan, S., et al. Th e role of brachytherapy in organ preservation for penile cancer: A meta-analysis and review of the literature. Brachytherapy, 2015. 14: 517.
55. Hegarty, P.K., et al. Controversies in ilioinguinal lymphadenectomy. Urol Clin North Am, 2010. 37: 421.
56. Iorga L, et al. Penile carcinoma and HPV infection (Review).Exp Ther Med. 2020 Jul;20(1):91-96.
57. Joerger M., Warzinek T., Klaeser B. et al. Major tumor regression after paclitaxel and carboplatin polychemotherapy in a patient with advanced penile cancer. Urology. 2004;63(4):778-80.
58. Kamel M.H., Bissada N., Warford R. et al. Organ Sparing Surgery for Penile Cancer: A Systematic Review. Journal Urology. 2017;198(4):770-779.
59. Kamsu-Kom, L., et al. Clinical Experience with Pulse Dose Rate Brachytherapy for Conservative Treatment of Penile Carcinoma and
60. Comparison with Historical Data of Low Dose Rate Brachytherapy. Clin Oncol (R Coll Radiol), 2015. 27: 387.
61. Koifman, L., et al. Radical open inguinal lymphadenectomy for penile carcinoma: surgical technique, early complications and late outcomes. J Urol, 2013. 190: 2086.
62. Koifman, L., et al. Epidemiological aspects of penile cancer in Rio de Janeiro: evaluation of 230 cases. Int Braz J Urol, 2011. 37: 231.
63. Kumar, V., et al. Prospective study comparing video-endoscopic radical inguinal lymph node dissection (VEILND) with open radical ILND (OILND) for penile cancer over an 8-year period. BJU Int, 2017. 119: 530.
64. Lebelo, R.L., et al. Diversity of HPV types in cancerous and pre-cancerous penile lesions of South African men: implications for future HPV vaccination strategies. J Med Virol, 2014. 86: 257.
65. Leijte, J.A., et al. Evaluation of current TNM classifi cation of penile carcinoma. J Urol, 2008. 180: 933.
66. Leijte, J.A., et al. Neoadjuvant chemotherapy in advanced penile carcinoma. Eur Urol, 2007. 52: 488.
67. Leijte, J.A., et al. Recurrence patterns of squamous cell carcinoma of the penis: recommendations for follow-up based on a two-centre analysis of 700 patients. Eur Urol, 2008. 54: 161.
68. Lestrade L. et al. Radiochemotherapy and brachytherapy could be the standard treatment for anal canal cancer in elderly patients? A retrospective single-centre analysis //Medical Oncology. – 2013. – Т. 30. – № . 1. – С. 402.
69. Lont, A.P., et al. Presence of high-risk human papillomavirus DNA in penile carcinoma predicts favorable outcome in survival. Int J Cancer, 2006. 119: 1078.
70. Lucky, M.A., et al. Referrals into a dedicated British penile cancer centre and sources of possible delay. Sex Transm Infect, 2009. 85: 527.
71. Lughezzani, G., et al. The relationship between characteristics of inguinal lymph nodes and pelvic lymph node involvement in penile 107 squamous cell carcinoma: a single institution experience. J Urol, 2014. 191: 977.
72. Lukowiak TM, Perz AM, Aizman L, et al.. Mohs micrographic surgery for male genital tumors: Local recurrence rates and patient-reported outcomes. J Am Acad Dermatol. 2021 Apr;84(4):1030-1036. doi: 10.1016/j.jaad.2020.11.060.
73. Luo W.X., He J.P., Li X., Liu J.Y. Neoadjuvant chemotherapy with cetuximab for locally advanced penile cancer. J Cancer Res Ther. 2015;11(4):1041.
74. Machan, M., et al. Penile Squamous Cell Carcinoma: Penis-Preserving Treatment With Mohs Micrographic Surgery. Dermatol Surg, 2016. 42: 936.
75. Manjunath, A., et al. Topical Therapy for non-invasive penile cancer (Tis)-updated results and toxicity. Transl Androl Urol. 2017 Oct;6(5):803-808. doi: 10.21037/tau.2017.06.24.
76. Meijer, R.P., et al. Long-term follow-up aft er laser therapy for penile carcinoma. Urology, 2007. 69: 759.
77. Mobilio G, Ficarra V. Genital treatment of penile carcinoma. CurrOpinUrol 2001;11(3):299-304.

78. Modig, H., et al. Carcinoma of the penis. Treatment by surgery or combined bleomycin and radiation therapy. Acta Oncol, 1993. 32: 653.
79. Mohs, F.E., et al. Mohs micrographic surgery for penile tumors. Urol Clin North Am, 1992. 19: 291.
80. Montana G.S., Thomas G.M., Moore D.H. et al. Preoperative chemo-radiation for carcinoma of the vulva with N2/N3 nodes: a gynecologic oncology group study. International Journal of Radiation Oncology, Biology, Physics. 2000;48(4):1007-13.
81. Munoz, N., et al. Chapter 1: HPV in the etiology of human cancer. Vaccine, 2006. 24 Suppl 3: S3/1.
82. NCCN guidelines version 2.2019 Penile Cancer
83. Necchi, A., et al. Panitumumab Treatment for Advanced Penile Squamous Cell Carcinoma When Surgery and Chemotherapy Have Failed. Clin Genitourin Cancer, 2016. 14: 231.
84. Necchi, A., et al. Prognostic Factors of Adjuvant Taxane, Cisplatin, and 5-Fluorouracil Chemotherapy for Patients With Penile Squamous Cell Carcinoma Aft er Regional Lymphadenectomy. Clin Genitourin Cancer, 2016. 14: 518.
85. Necchi, A., et al. Proof of activity of anti-epidermal growth factor receptor-targeted therapy for relapsed squamous cell carcinoma of the penis. J Clin Oncol, 2011. 29: e650.
86. Nicolai, N., et al. A Combination of Cisplatin and 5-Fluorouracil With a Taxane in Patients Who Underwent Lymph Node Dissection for Nodal Metastases From Squamous Cell Carcinoma of the Penis: Treatment Outcome and Survival Analyses in Neoadjuvant and Adjuvant Settings. Clin Genitourin Cancer, 2016. 14: 323.
87. Nordenvall, C., et al. Cancer risk among patients with condylomata acuminata. Int J Cancer, 2006. 119: 888.
88. Ornellas, A.A., et al. Surgical treatment of invasive squamous cell carcinoma of the penis: Brazilian National Cancer Institute long-termexperience. J Surg Oncol, 2008. 97: 487.
89. Ozsahin, M., et al. Treatment of penile carcinoma: to cut or not to cut? Int J Radiat Oncol Biol Phys, 2006. 66: 674.
90. Pagliaro, L.C., et al. Neoadjuvant paclitaxel, ifosfamide, and cisplatin chemotherapy for metastatic penile cancer: a phase II study. J Clin Oncol, 2010. 28: 3851.
91. Paoli, J., et al. Penile intraepithelial neoplasia: results of photodynamic therapy. Acta Derm Venereol, 2006. 86: 418.
92. Parkin, D.M., et al. Chapter 2: Th e burden of HPV-related cancers. Vaccine, 2006. 24 Suppl 3: S3/11.
93. Pedrick T.J., Wheeler W., Riemenschneider H. Combined modality therapy for locally advanced penile squamous cell carcinoma. American Journal of Clinical Oncology. 1993;16(6):501-5.
94. Philippou, P., et al. Conservative surgery for squamous cell carcinoma of the penis: resection margins and long-term oncological control. J Urol, 2012. 188: 803.
95. Piva, L., et al. [Th erapeutic alternatives in the treatment of class T1N0 squamous cell carcinoma of the penis: indications and limitations]. Arch Ital Urol Androl, 1996. 68: 157.
96. Pizzocaro, G., et al. Adjuvant and neoadjuvant vincristine, bleomycin, and methotrexate for inguinal metastases from squamous cell carcinoma of the penis. Acta Oncol, 1988. 27: 823.
97. Pizzocaro, G., et al. Taxanes in combination with cisplatin and fl uorouracil for advanced penile cancer: preliminary results. Eur Urol, 2009.55: 546.
98. Rees, R.W., et al. pT2 penile squamous cell carcinomas: cavernosus vs. spongiosus invasion. Eur Urol Suppl, 2008. 7: 111.
99. Robinson R., Marconi L., MacPepple E. et al. Risks and Benefits of Adjuvant Radiotherapy After Inguinal Lymphadenectomy in Node-positive Penile Cancer: A Systematic Review by the European Association of Urology Penile Cancer Guidelines Panel. European Urology. 2018;74(1):76-83.
100. Rosevear, H.M., et al. Utility of (1)(8)F-FDG PET/CT in identifying penile squamous cell carcinoma metastatic lymph nodes. Urol Oncol, 2012. 30: 723.
101. Rothenberger, K.H., et al. [Laser therapy of penile carcinoma]. Urologe A, 1994. 33: 291.
102. Saisorn, I., et al. Fine-needle aspiration cytology predicts inguinal lymph node metastasis without antibiotic pretreatment in penile carcinoma. BJU Int, 2006. 97: 1225.
103. Schlenker, B., et al. Organ-preserving neodymium-yttrium-aluminium-garnet laser therapy for penile carcinoma: a long-term follow-up. BJU Int, 2010. 106: 786.
104. Shabbir, M., et al. Glans resurfacing for the treatment of carcinoma in situ of the penis: surgical technique and outcomes. Eur Urol, 2011.59: 142.
105. Sharma, P., et al. Adjuvant chemotherapy is associated with improved overall survival in pelvic node-positive penile cancer aft er lymph node dissection: a multi-institutional study. Urol Oncol, 2015. 33: 496 e17.
106. Shindel, A.W., et al. Mohs micrographic surgery for penile cancer: management and long-term followup. J Urol, 2007. 178: 1980.
107. Stankiewicz, E., et al. HPV infection and immunochemical detection of cell-cycle markers in verrucous carcinoma of the penis. Mod Pathol, 2009. 22: 1160
108. Stern, R.S. Th e risk of squamous cell and basal cell cancer associated with psoralen and ultraviolet A therapy: a 30-year prospective study. J Am Acad Dermatol, 2012. 66: 553.
109. Stuiver, M.M., et al. Early wound complications aft er inguinal lymphadenectomy in penile cancer: a historical cohort study and risk-factor analysis. Eur Urol, 2013. 64: 486.
110. Tauber, R., et al. Inguinal lymph node dissection: epidermal vacuum therapy for prevention of wound complications. J Plast Reconstr Aesthet Surg, 2013. 66: 390.

111. Tietjen, D.N., et al. Laser therapy of squamous cell dysplasia and carcinoma of the penis. Urology, 1998. 52: 559.
112. Tobias-Machado, M., et al. Video endoscopic inguinal lymphadenectomy: a new minimally invasive procedure for radical management of inguinal nodes in patients with penile squamous cell carcinoma. J Urol, 2007. 177: 953.
113. Van Bezooijen, B.P., et al. Laser therapy for carcinoma in situ of the penis. J Urol, 2001. 166: 1670.
114. Van Howe, R.S., et al. Th e carcinogenicity of smegma: debunking a myth. J Eur Acad Dermatol Venereol, 2006. 20: 1046.
115. Veeratterapillay, R., et al. Oncologic Outcomes of Penile Cancer Treatment at a UK Supraregional Center. Urology, 2015. 85: 1097.
116. Weldrick, C., et al. A comparison of fi brin sealant versus standard closure in the reduction of postoperative morbidity aft er groin dissection: A systematic review and meta-analysis. Eur J Surg Oncol, 2014. 40: 1391.
117. Windahl, T., et al. Combined laser treatment for penile carcinoma: results aft er long-term followup. J Urol, 2003. 169: 2118.
118. Winters B.R., Kearns J.T., Holt S.K. et al. Is there a benefit to adjuvant radiation in stage III penile cancer after lymph node dissection? Findings from the National Cancer Database. Urology Oncology. 2018;36(3):92.e11-92.e16.
119. Winters, B.R., et al. Predictors of Nodal Upstaging in Clinical Node Negative Patients With Penile Carcinoma: A National Cancer Database Analysis. Urology, 2016. 96: 29.
120. Wu J., Cheng K., Yuan L. et al. Recurrent Penile Squamous Cell Carcinoma Successfully Treated With Cetuximab, Chemotherapy, and Radiotherapy. Clinical Genitourinary Cancer. 2016 Feb;14(1):e135-7.
121. Yao, K., et al. Modifi ed technique of radical inguinal lymphadenectomy for penile carcinoma: morbidity and outcome. J Urol, 2010. 184: 546.
122. Zargar-Shoshtari K., Djajadiningrat R., Sharma P. et al. Establishing Criteria for Bilateral Pelvic Lymph Node Dissection in the Management of Penile Cancer: Lessons Learned from an International Multicenter Collaboration. Journal of Urology. 2015;194(3):696-701.
123. Zhu, Y., et al. Feasibility and activity of sorafenib and sunitinib in advanced penile cancer: a preliminary report. Urol Int, 2010. 85: 334.
124. Zou, Z.J., et al. Radiocolloid-based dynamic sentinel lymph node biopsy in penile cancer with clinically negative inguinal lymph node: an updated systematic review and meta-analysis. Int Urol Nephrol, 2016. 48: 2001.
125. Zreik A, Rewhorn M, Vint R, Khan R, Hendry D. Carbon dioxide laser treatment of penile intraepithelial neoplasia. Surgeon. 2017 Dec;15(6):321-324. doi: 10.1016/j.surge.2016.11.001.

A.A. Anishchenko[1,2], A.V. Basheev[1,2], A.A. Riazantsev[1], A.N. Kryukov[1], A.A. Khachatryan[1]

Current state of the problem of combined treatment of local advanced squamous cell cancer of the penis

1. G.V. Bondar Republican Cancer Center

2. State Educational Institution of Higher Professional Education «M. Gorky Donetsk National Medical University»

Penile cancer is a malignant tumor of the penis, which is quite rare, the incidence of this pathology is less than 1.0 per 100,000 men. The article contains basic information about the epidemiology, pathomorphology, classification of penile cancer. This study presents a review of the literature on modern principles, approaches and possibilities of combined treatment of locally advanced squamous cell carcinoma of the penis.

Key words: Penile cancer, inguinal lymphadenectomy, radiation therapy, chemotherapy, combination therapy.

УДК 616.348–002.44–06–036.11–091–089.87

А. В. Борота [1], С. Э. Золотухин [1,2], А. А. Борота[1], Т. Л. Скочиляс[2], И. Г. Постолюк[3]

Морфологические изменения стенки культи прямой кишки в зоне выполнения мукозэктомии у пациентов, оперированных по поводу тяжелых и осложнённых форм язвенного колита

1. ГОО ВПО «Донецкий национальный медицинский университет им. М Горького

2. Республиканский онкологический центр имени профессора Г. В. Бондаря

3. Институт неотложной и восстановительной хирургии им. В. К. Гусака

Цель исследования: исследование и оценка морфологических изменений стенки культи прямой кишки в зоне выполнения мукозэктомии у пациентов, оперированных в реконструктивно-пластическом объёме по поводу тяжелых и осложнённых форм язвенного колита, в поздние сроки послеоперационного наблюдения.

Материалы и методы: С 2012 по 2021 годы в клинике общей хирургии № 1 ГОО ВПО «ДОННМУ ИМ. М. ГОРЬКОГО» на базе проктологического отделения ДОКТМО в реконструктивно-пластическом объёме были оперированы 57 (77,03%) из 74 пациентов с тяжёлыми и осложнёнными формами ЯК. Из этих 57 пациентов в 30 (52,63%) случаях пациенты перенесли колонпроктэктомию с формированием J-образного илеального резервуара, илео-поуч-ректального анастомоза, и протективной илеостомией, дополненную высокочастотной электротермической мукозэктомией культи прямой кишки. Всем пациентам проводили биопсию культи прямой кишки с морфологическим и иммуногистохимическим исследованиями.

Результаты: В слизистой оболочке культи прямой кишки в сроке 2 и более года после выполнения колонпроктэктомии с формированием J-образного илеального резервуара, илео-поуч-ректального анастомоза, высокочастотной электротермической мукозэктомией культи прямой кишки, при динамическом иммуногистохимическом исследовании биоптатов, ни в одном случае не зарегистрированы проявления резидуального ЯК. По прошествию 2 лет изменения приобретали стойкий характер и не картина не менялась в сроке наблюдения до 5 лет.

Заключение: Предложенный вариант хирургического лечения ЯК, который заключается в колонпроктэктомии с формированием J-образного илеального резервуара, илео-поуч-ректального анастомоза, высокочастотной электротермической мукозэктомией культи прямой кишки и протективной илеостомией, исключает риск возникновения культита, как проявлений резидуального ЯК, как в ближайшем, так и в отдаленном послеоперационном периоде за счет полноценного удаления слизистой культи прямой кишки, что подтверждено при морфологическом и иммуногистохимическом исследованиях как в ранние, так и поздние сроки послеоперационного наблюдения. Функциональные результаты не ухудшаются.

Ключевые слова: язвенный колит, реконструктивно-пластическая хирургия, мукозэктомия культи прямой кишки.

Введение:

На современном этапе развития реконструктивно-пластическая хирургия язвенного колита (ЯК) определила самый оптимальный вид оперативного вмешательства — колпроктэктомия с формированием J-образного (поуч) илеального резервуара, илео-поуч-ректального анастомоза, протективной илеостомией. Такой вид вмешательства, конечно же, всегда несет угрозу обострения в виде резидуального ЯК в сохраненной слизистой культи прямой кишки (так называемый культит, или каффит), в связи с технической необходимостью оставления части слизистой прямой кишки для формирования илео-поуч-ректального механического анастомоза [1,2,3].

Культит может подаваться терапии 5-ASA/стероидами в 30% таких случает, в 20% случаев он является 5-ASA/стероидо — зависимым, и в 50% случаев — 5-ASA/стероидорефрактерным [4]. Выраженные клинические проявления культита, как резидуального язвенного колита, иногда служат поводом для повторных операций вплоть до экстирпации культи прямой кишки с илеальным резервуаром и формированием концевой одноствольной илеостомы.

Цель исследования:

Целью настоящего исследования послужило исследование и оценка морфологических изменений стенки культи прямой кишки в зоне выполнения мукозэктомии у пациентов, оперированных в реконструктивно-пластическом объёме по поводу тяже-

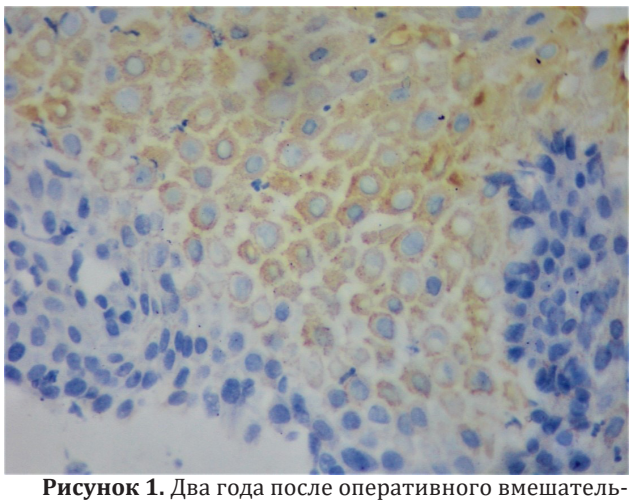

Рисунок 1. Два года после оперативного вмешательства. Биопсия. Многослойный плоский эпителий анального канала, иммуногистохимическое окрашивание с цитокератинами 5/6, позитивная цитоплазматическая реакция, X 400.

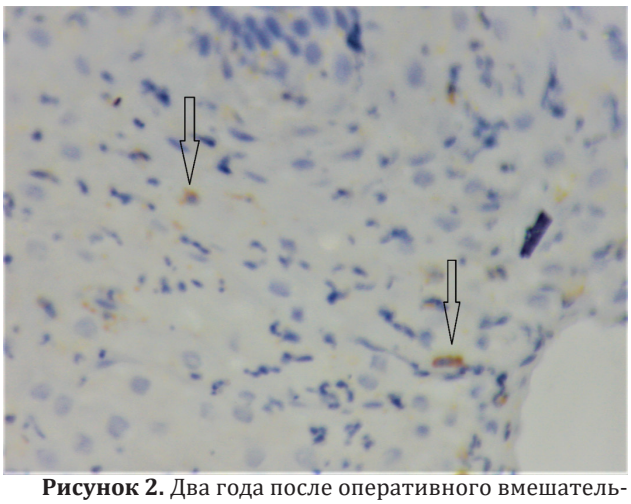

Рисунок 2. Два года после оперативного вмешательства. Биопсия. Многослойный плоский эпителий анального канала, иммуногистохимическое окрашивание с антигеном CD45 (LCA), положительная реакция в единичных лимфоцитах, X 400.

лых и осложнённых форм язвенного колита, в поздние сроки послеоперационного наблюдения.

Материал и методы:

За период с 2012 по 2021 годы в клинике общей хирургии № 1 ГОО ВПО «ДОННМУ ИМ. М. ГОРЬКОГО» на базе проктологического отделения ДОКТМО в реконструктивно-пластическом объёме были оперированы 57 (77,03%) из 74 пациентов с тяжёлыми и осложнёнными формами ЯК. Из этих 57 пациентов в 30 (52,63%) случаях пациенты перенесли колонпроктэктомию с формированием J-образного илеального резервуара, илео-поуч-ректального анастомоза, и протективной илеостомией, дополненную высокочастотной электротермической мукозэктомией культи прямой кишки. Мы считаем, что такая методика позволяет удалить слизистую культи прямой кишки с целью профилактики резидуального язвенного колита. Подробно техника хирургического вмешательства описана в статье [5]. На момент госпитализации для оперативного лечения возраст пациентов был от 18 до 72 лет. Средний возраст оперированных пациентов составил 44,25±5,6 года. Длительность заболевания ЯК у оперированных пациентов исследуемой группы была от 1 месяца (молниеносная форма) до 40 лет. Средняя продолжительность болезни на момент операции составила 6,6±1,2 лет. Пациентов мужского пола было прооперировано 12 (40,0%) человек, а женского пола — 18 (60,0%) человек.

С целью динамического наблюдения за изменениями стенки культи прямой кишки всем пациентам проводили биопсию культи прямой кишки с последующим морфологическим и иммуногистохимическим исследованием. Первую биопсию проводили непосредственно после выполнения высокочастотной электротермической мукозэктомии культи прямой кишки на операционном столе. После чего состояние стенки прямой кишки исследовали через 1 или 2 недели после выполнения хирургического вмешательства. Затем плановую биопсию производили через 12–16 недель, когда пациенты находились в клинике на осмотре с целью решения вопроса о закрытии протективной илеостомы. В последствии биопсию выполняли в каждый последующий визит с промежутком в 6 месяцев в рамках разработанной в клинике программы динамического наблюдения.

Полученный при биопсии материал помещали в нейтральный забуференный раствор формальдегида (pH 7,4) и фиксировали в течение 24 часов. После дегидратации образцы заливали в парафин по стандартной методике. На ротационном микротоме изготавливали серийные гистологические срезы толщиной 4–5 мкм, которые потом окрашивали гематоксилином и эозином и ставили PAS-реакцию. Для иммуногистохимического исследования срезы помещали на покрытые адгезивом стекла Super Frost Plus («Menzel», Германия). Для «демаскировки» антигенов регидратированные срезы подвергали термической обработке в растворе Target Retrieval Solution («DAKO», Дания) с использованием микроволновой печи “Samsung CE118KFR». После блокирования эндогенной пероксидазной активности пероксидазным блоком («DAKO», Дания) наносили первичные антитела. Использовали мышиные моноклональные антитела к эпитопу человеческого синдекана-1 CD138+ (клон MI15, («DAKO», Дания). Визуализацию первичных антител проводили с помощью высокочувствительной полимерной системы детекции DAKO Advance. В качестве субстрата для пероксидазы использовали DAB+ («DAKO», Дания). Препараты докрашивали гематоксилином Майера. Далее окрашенные срезы покрывали покровными стеклами с использованием полусинтетической покровной середы Permanent Mounting Medium («DAKO», Дания).

Микроскопию препаратов и морфометрические исследования проводили на микроскопе Olympus AX70 Provis, Япония, с помощью программы анализа изображения Analysis 3.2 Pro («Soft Imaging», Германия) согласно рекомендациям программного обеспечения.

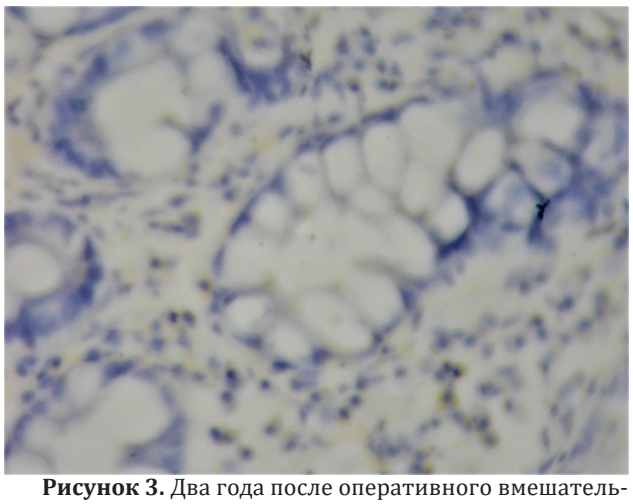

Рисунок 3. Два года после оперативного вмешательства. Биопсия. Эпителий анального канала кишечного типа, отсутствие положительной реакции при иммуногистохимическом окрашивании с антигеном CDX-2, X 400.

Результаты и обсуждение:

Результаты морфологического исследования биопсийных препаратов в ранние сроки послеоперационного наблюдения пациентов приведены в статье [6].

В первые месяцы после операции происходит выраженная пролиферация многослойного плоского эпителия анального канала для закрытия дефекта слизистой оболочки и одновременная перестройка его с появлением, несвойственной ему, функции продукции муцина, с формированием в пласте многослойного плоского эпителия подобия кишечных крипт с большим числом бокаловидных клеток.

Через 1–1,5 года кишечные крипты толстокишечного типа появляются вне пласта многослойного плоского эпителия среди созревающей грануляционной ткани.

Во вновь сформированных толстокишечных криптах нет признаков язвенного колита: они отличаются обильной продукцией муцина, как нейтрального PAS-положительного, так и кислого с альцианофилией при pH 2,5.

Через 2 года после проведенного оперативного вмешательства при контрольных осмотрах пациентов нами получено 2 основных типа биоптатов. Первый — эпителий представлен многослойным плоским, неравномерной толщины, местами истончен, местами с наличием в субэпителиальных отделах единичных железистых крипт. При иммуногистохимическом окрашивании многослойный плоский эпителий давал четкую позитивную диффузную цитоплазматическую реакцию с маркером простого эпителия цитокератинами 5/6. (рис. 1) При окрашивании с общим лейкоцитарным антигеном CD45 (LCA) в толще эпителиального пласта и в субэпителиальной строме определяются единичные лимфоциты (рис. 2).

Вторую большую группу биоптатов объединяло наличие кишечного типа эпителия. Железы распределены неравномерно, строма с выраженным отеком, скудной лимфоцитарной инфильтрацией. При этом при окрашивании с маркером толстокишечного эпителия CDX-2 нами не выявлено положительной реакции. Имеет место очаговое положительное окрашивание слабой интенсивности в единичных клетках железистых крипт (рис. 3). Такая особенность с нашей точки зрения обусловлена отсутствием законченной метаплазии тонкокишечного эпителия в толстокишечный.

Таким образом, в слизистой оболочке культи прямой кишки в сроке 2 и более года после выполнения колонпроктэктомии с формированием J-образного илеального резервуара, илео-поуч-ректального анастомоза, высокочастотной электротермической мукозэктомией культи прямой кишки, ни в одном случае не зарегистрированы проявления резидуального ЯК при динамическом иммуногистохимическом исследовании биоптатов стенки культи прямой кишки.

Следует отметить, что изменения состояния стенки культи прямой кишки по прошествию 2 лет приобретали стойкий характер и не картина не менялась при последующих исследованиях в сроке наблюдения до 5 лет.

Через 2 года после операции лишь в одном случае сохранился очаг неэпителизированной грануляционной ткани, с гнойным экссудативным колитом на поверхности и между капиллярами с набухшим эндотелием.

Выводы:

Предложенный вариант реконструктивно- пластического хирургического лечения ЯК, который заключается в колонпроктэктомии с формированием J-образного илеального резервуара, илео-поуч-ректального анастомоза, высокочастотной электротермической мукозэктомией культи прямой кишки и протективной илеостомией, исключает риск возникновения культита, как проявлений резидуального ЯК, как в ближайшем, так и в отдаленном послеоперационном периоде за счет полноценного удаления слизистой культи прямой кишки, что подтверждено при морфологическом и иммуногистохимическом исследовании как в ранние, так и поздние сроки послеоперационного наблюдения. При этом функциональные результаты не ухудшаются.

Список литературы.

1. Kashnikov V.N., Achkasov S.I., Sushkov O.I. Complications of ileal reservoirs and their impact on functional outcomes and quality of life in patients operated on for ulcerative colitis (literature review). Koloproktologiya. 2015;3(53):84–91. (In Russ.)
2. Shen B1, Lashner BA, Bennett AE et al. Treatment of rectal cuff inflammation (cuffitis) in patients with ulcerative colitis following restorative proctocolectomy and ileal pouch-anal anastomosis. American Journal of Gastroenterology. 2004;99(8):1527–31. doi: 10.1111/j.1572–0241.2004.30518.x
3. Wu B, Lian L, Li Y et al. Clinical course of cuffitis in ulcerative colitis patients with restorative proctocolectomy and ileal pouch-anal anastomoses. Inflammatory Bowel Diseases. 2013;19(2):404–10. doi: 10.1097/mib.0b013e31828100ed

4. Shen B1, Fazio VW, Remzi FH et al. Comprehensive evaluation of inflammatory and noninflammatory sequelae of ileal pouch-anal anastomoses. American Journal of Gastroenterology. 2005;100(1):93–101. doi: 10.1111/j.1572–0241.2005.40778.x
5. Borota A.V., Borota A.A., Polunin G.E. Method of mucosectomy of rectal cugg in reconstructive surgery of ulcerative colitis. Klinicheskaya khirurgiya. 2014;12:19–21(In Russ.)
6. Borota A.V., Vasilenko I.V., Borota A.A., Baziyan-Kukhto N.K. (In Russ.) High-frequency electrothermal mucosectomy of the rectal cuff in surgical treatment of ulcerative colitis: results of a morphological study. Koloproktologiya. 2016;3(57):7–12 doi: 10.33878/2073–7556–2016–0–3–7–12 (In Russ.)

A.V Borota[1], A.A. Borota[1], S.J. Zolotuhin[1,2,] T.L. Skochiljas[2], I.G. Postoljuk[3]

Morphological changes in the rectal cuff wall in mucosoectomy area in patients operated for severe and complicated forms of ulcerative colitis

1. State Educational Institution of Higher Professional Education “M. Gorky Donetsk National Medical University”

2. G.V. Bondar Republican Cancer Center

3. Institute of Emergency and Reconstructive Surgery

The aim of the study: to study and evaluate morphological changes in the rectal cuff wall in the mucosectomy area in patients operated on in a reconstructive volume for severe and complicated forms of ulcerative colitis, in the late postoperative follow-up.
Materials and methods: From 2012 to 2021 in the Clinic of General Surgery No. 1 of the SEO HPE “M. GORKY DONNMU " on the basis of proctology department of DRCTMA in the reconstructive-plastic volume, 57 (77.03%) of 74 patients with severe and complicated forms of UC were operated. Of these 57 patients, in 30 (52.63%) cases, patients underwent colonproctectomy with the formation of a J-shaped ileal reservoir, ileo-pouch-rectal anastomosis, and protective ileostomy, supplemented by high-frequency electrothermal mucosectomy of the rectal cuff. All patients underwent a biopsy of the rectal cuff with morphological and immunohistochemical studies.
Results: In the mucous membrane of the rectal stump in the period of 2 or more years after colonproctectomy with the formation of a J-shaped ileal reservoir, ileo-pouch-rectal anastomosis, high-frequency electrothermal mucosectomy of the rectal cuff, with dynamic immunohistochemical examination of biopsy specimens, in no case manifestations of residual UC were registered. After 2 years, the changes acquired a persistent character and the picture did not change during the observation period up to 5 years.
Conclusion: The proposed option of surgical treatment of UC, which consists of colonproctectomy with the formation of a J-shaped ileal reservoir, ileo-pouch-rectal anastomosis, high-frequency electrothermal mucosectomy of the rectal stump and protective ileostomy, eliminates the risk of cuffitis, as manifestations of residual UC, as in the near future, and in the late postoperative period due to the complete removal of the mucosa of the rectal cuff, which was confirmed by morphological and immunohistochemical studies both in the early and late periods of postoperative observation. Functional results do not deteriorate.

Key words: ulcerative colitis, reconstructive plastic surgery, mucosectomy of the rectal cuff.

УДК 617.586–002.44:616.379–008.64]-092

Ю. Г. Луценко, Д. Р. Сычева

Патоморфологические особенности течения репаративных процессов у больных синдромом диабетической стопы

ГОО ВПО «Донецкий национальный медицинский университет им. М Горького

В работе представлен ретроспективный анализ гистологического материала, включающий в себя ткани ран 36 больных с синдромом диабетической стопы: 1-я группа (20 пациентов) с ультразвуковой кавитацией) в сочетании с применением статинов и урсодезоксихолевой кислоты; 2-я группа (16 пациентов), с традиционным лечением, без применения методов физического воздействия на раневой процесс. Анализ полученных результатов показал, что использование статинов, урсодезоксихолевой кислоты и ультразвуковой кавитацией в качестве способа обработки раневого дефекта создаёт наиболее благоприятные условия для заживления ран посредством ускорения процессов репаративной регенерации, улучшает васкуляризацию грануляционной ткани. Установлено, что сочетанное применение статинов, урсодезоксихолевой кислоты и ультразвуковой кавитацией влияет на фибробласты, усиливая процесс синтеза коллагеновых волокон, необходимых для дальнейшего формирования рубца на месте раневого дефекта, а также способствует преобладаниию пролиферативных процессов над альтеративными.

Ключевые слова: синдром диабетической стопы, регенерация, грануляционная ткань, фибробласты, ультразвуковая кавитация, статины, урсодезоксихолевая кислота

Введение.

Общая численность пациентов с сахарным диабетом (СД) в РФ, состоящих на диспансерном учете, на 01.11.2021 г., по данным регистра, составила 4 799 552 (3,23% населения РФ), из них: СД1–5,5% (265,4 тыс.), СД2–92,5% (4,43 млн), другие типы СД — 2,0% (99,3 тыс.) [1,7]. Одним из осложнений СД является синдром диабетической стопы (СДС), при котором язвы-наиболее частое проявление [1,6]. Репаративные процессы при СДС происходят длительно, даже при хорошем уровне оказания медицинской помощи за 12 недель полной эпителизации можно достигнуть только в 24,2% случаев [6,7,9]. Улучшение понимания и возможной коррекции процесса заживления ран при СДС в сочетании с соблюдением стандартной многофакторной терапии способно помочь решить проблемы лечения и реабилитации данной категории пациентов. Перспективным направлением местного хирургического лечения рецидивов язв и гнойно-некротических осложнений у больных СДС является применение низкочастотного ультразвука [3,4]. Данный метод местного воздействия способен оказывать влияние на репаративные процессы, скорость формирования грануляционной ткани, ускорять процессы отторжения некротизированных участков и способствовать заживлению раневого дефекта в более сжатые сроки, что позволяет говорить о наличии благоприятного эффекта на процесс заживления ран у пациентов СДС.

Цель работы: оценить морфологические изменения выраженности репаративных процессов у больных синдромом диабетической стопы.

Материал и методы исследования.

Проведен сравнительный анализ гистологического материала тканей ран 36 больных СДС, находившихся на лечении в хирургическом отделении в ГБУ «ЦГКБ № 9» г. Донецка в период с 2020 по 2021 гг. Лечение ран при СДС проводилось в несколько этапов: в начале выполнялось восстановление кровоснабжения зоны поражения, хирургическое комплексное лечение с обработкой ран и включением дополнительных физических методов воздействия на раневой процесс, на финальном этапе проводили пластическое закрытие ран. На первом этапе лечения при симптомах ишемии больным проводили оперативные вмешательства с реваскуляризацией пораженной конечности путем шунтирования, стентирования или баллонной ангиопластики. На втором этапе лечения проводилась хирургическая санация гнойно-некротических очагов с некрэктомией и иссечением нежизнеспособных тканей. В зависимости от течения раневого процесса и эффективности лечения выполняли несколько последовательных некрэктомий.

Больных женского пола было 20 (55,6%), мужского — 16 (44,4%) человека. Средний возраст больных составил 63,5 ± 7,3 года. Объем поражения тканей стопы варьировал от II до IV степени по классификации Wagner (II степень диагностирована в 59,3% случаев). Продолжительность заболевания СД составила 7,3 ± 4,2 года.

Основную группу составили 20 пациентов СДС, у которых в местном лечении раны применяли ультразвуковую кавитацию (УЗ-кавитация) с включением в комплексном лечении аторвастатина по

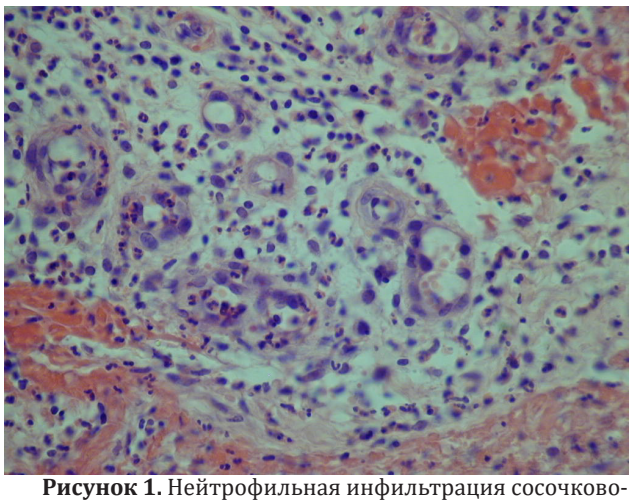

Рисунок 1. Нейтрофильная инфильтрация сосочкового слоя дермы пациента группы контроля. Окраска гематоксилином и эозином, ×400.

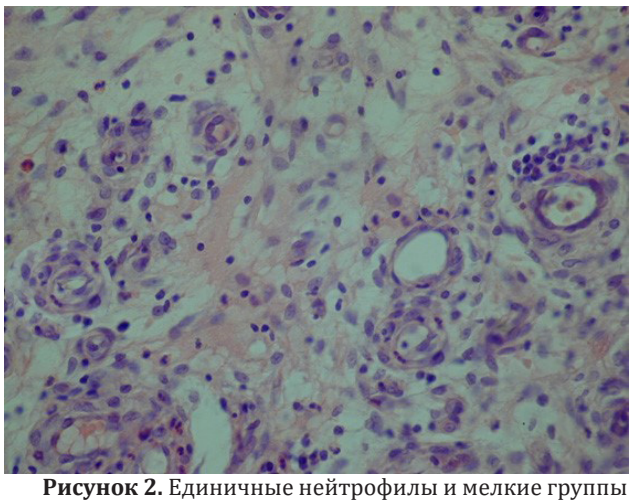

Рисунок 2. Единичные нейтрофилы и мелкие группы лимфоцитов в сосочковом слое дермы пациента основной группы. Окраска гематоксилином и эозином, ×400.

40–80 мг/сут и урсодезоксихолевой кислоты (УДХК) в дозе 750–1750 мг/сут в зависимости от массы тела.

Группу контроля составили 16 больных с гнойно-некротическими формами диабетической стопы, которым после проведения хирургической обработки проводилась традиционная комплексная терапия с местным лечением ран влажно-высыхающими повязками с водным раствором хлоргексидина, мазями на водорастворимой основе — левомеколем, левосином, диоксиколем, аргосульфаном.

Морфологические исследования проводились с использованием биопсийного материала тканей ран пациентов СДС. Материал фиксировали в 10% нейтральном формалине и по общепринятой методике заливали в парафиновые блоки.

Изготовленные из парафиновых блоков гистологические срезы толщиной 4–5 мкм окрашивали гематоксилином и эозином.

Результаты и обсуждение.

В нормальных условиях регенеративный процесс состоит из последовательно сменяющих друг друга фаз-фазы пролиферации, где происходит увеличение количества клеток или ультраструктур (представлены молодыми камбиальными клетками, так называемыми клетками-предшественниками). Данная фаза осуществляется при помощи целого ряда различных факторов роста: лимфоцитарных, эпидермальных, макрофагальных, фибробластных. Следующая фаза-дифференцировки, в которую происходит процесс созревания клеток, их дальнейшая структурно-функциональная специализация. В процессе регенерации соединительной ткани на начальном этапе происходит удаление некротического детрита и воспалительного экссудата, включая фибрин, кровь. Детрит разжижается лизосомальными ферментами нейтрофилов, мигрирующими в эту область. В дальнейшем разжиженный материал элиминируется по лимфатической системе, остатки в виде частиц подвергаются процессу фагоцитоза, осуществляемого макрофагами.

При повреждении эпидермиса происходит травма микрососудистого русла, который сопровождается выходом крови в рану. С целью ограничения потери крови возникает компенсаторная быстрая вазоконстрикция, активация каскада свёртывания крови, что является основой образования сгустка и агрегации тромбоцитов. Следующим этапом восстановления повреждённой ткани является воспаление, которое на ранней стадии начинается с активации системы комплемента, который в дальнейшем приводит к инфильтрации раны гранулоцитами и полиморфноядерными лейкоцитами (ПЯЛ). Данные клетки мигрируют в раневой дефект в течении первых 24–48 часов после травмы. В дальнейшем ПЯЛ проходят путь диапедеза, и из кровеносного русла мигрируют в окружающие рану ткани, где начинают при помощи лизосомных ферментов фагоцитировать продукты распада тканей, а также бактерии. Основная функция ПЯЛ-предотвращение дальнейшего возможного инфицирования тканей раны. На поздних стадиях воспаления (в диапазоне от 48 до 72 часов) количество ПЯЛ начинает прогрессивно уменьшаться, в область раны начинают мигрировать моноциты. Макрофаги являются самыми важными клетками фазы воспаления, так как обладают способностью секретировать цитокины и факторы роста, которые в дальнейшем будут необходимы для пролиферативной стадии [8]. Через. 72 часа в ране появляется последний тип клеток воспаления-лимфоциты. Третий этап регенерации начинается на третьи сутки после возникновения повреждения, по длительности составляет примерно 2–2,5 недели, характеризуется миграцией фибробластов и формированием грануляционной ткани, которая является основным морфологическим маркёром пролиферативной фазы. Формирование грануляций в ране происходит через 48 часов после ранения, через 96 часов фибробласты становятся основным типом клеток в этой ткани [2]. Происходит разрастание капилляров внутри ткани, благодаря чему фибробласты получают питание и кислород.

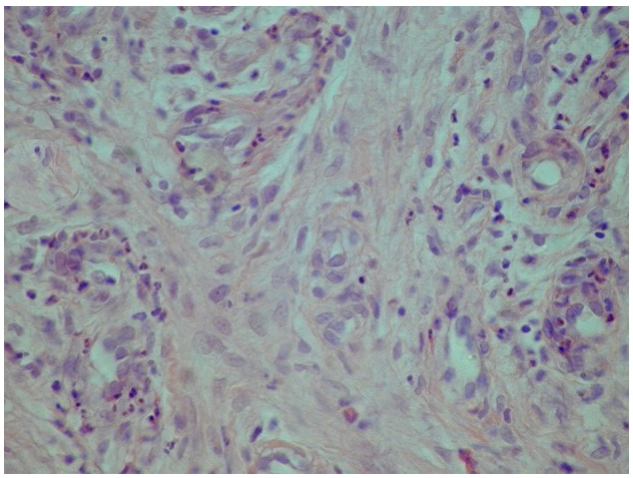

Рисунок 3. Компактное скопление фибробластов, окруженных тонкими пучками оксифильных коллагеновых волокон у пациента основной группы. Окраска гематоксилином и эозином, ×400.

Со временем уменьшаются экссудативные проявления, отёк, грануляционная ткань начинает свой рост со дна раны, постепенно полностью заполняя раневую полость.

К факторам, нарушающим процесс регенерации относят СД -при длительном и плохо контролируемом течении заболевания, процесс заживления ран может замедляться за счёт снижения экспрессии местных факторов роста, вследствии развития микро- и макрососудистых осложнений [5]. Особенно показательны в морфологическом аспекте изменения процесса раневого заживления, происходящие в мягких тканях нижних конечностей у пациентов СДС. Основываясь на гистологической картине, можно определить особенности влияния УЗ-кавитации на течение раневого процесса у пациентов СДС, сравнить с морфологической картиной репаративных изменений у пациентов контрольной группы- биопсийным материалом больных, которые были пролечены традиционным методом.

Микроваскулярная патология была более выражена у пациентов контрольной группы, которые были пролечены традиционным методом- в 13 случаях гистологически определялось выраженное утолщение базальной мембраны капилляров, среди пациентов с ультразвуковой кавитацией- в 4-х случаях выраженное утолщение, в 13 случаях умеренное, в трёх случаях-практические незаметные, слабовыраженные изменения капилляров. Нейтрофильная инфильтрация сетчатого и сосочкового слоёв дермы преобладала в гистологическом материале пациентов контрольной группы- в 10 случаях выраженная клеточная инфильтрация, в 6 случаях-умеренная (рис. 1).

В биопсийном материале пациентов основной группы нейтрофильная инфильтрация сетчатого и сосочкового слоёв в 11 случаях наблюдалась умеренная, в 8 случаях низкая, в одном случае выраженная (рис. 2).

У пациентов основной группы после применения УЗ-кавитации, статинов и УДХК определялась выраженная макрофагальная инфильтрация всех слоёв дермы- в 18 случаях из 20, в двух случаях была слабо выражена только в сетчатом слое дермы. У пациентов контрольной группы в 9 случаях отмечалась умеренная инфильтрация макрофагами только сетчатого слоя дермы, в 7 случаях-слабая инфильтрация сетчатого и сосочкового слоёв дермы. Более выраженное и активное разрастание грануляционной ткани, которая микроскопически была представлена тонкостенными капиллярами, и недифференцированными клетками соединительной ткани, встречалось у 18 пациентов основной группы -в поле зрения грануляционная ткань, полностью восполняющая раневой дефект, от сетчатого слоя дермы, до рогового слоя эпидермиса, у двух пациентов-визуализировалась только в дерме. У пациентов контрольной группы появление активных грануляций было менее выражено, с ограничением репаративного процесса зонами сетчатого и сосочкового слоёв дермы- в 12 случаях, в сетчатом слое дермы- в 4 случаях. Кроме того, определялась усиленная васкуляризация грануляционной ткани у пациентов основной группы — в 11 случаях больше половины объёма грануляционной ткани занимали множественные, тонкостенные, эндотелиальные капилляры. В 9 случаях 1/3 объёма грануляционной ткани была представлена новообразованными капиллярами. В контрольной группе показатели отличались- в 10 случаях 1/3 часть грануляционной ткани была хорошо васкуляризирована, в 6 случаях-1/4 часть. У пациентов основной группы в 18 случаях отмечалось появление фибробластов (больше половины поля зрения) в виде компактных, веретенообразных клеток, окруженных тонкими пучками оксифильных коллагеновых волокон (рис. 3), в двух случаях-1/2 поля зрения.

Во контрольной группе количество активных фибробластов было несколько снижено- в двух случаях 1/2 поля зрения, в 8 случаях-1/3 поля зрения, в 6 случаях-1/4. Краевая начальная эпителизация ран была лучше выражена у пациентов основной группы — у 18 пациентов высокая степень активности, у двух пациентов-средняя. В группе контроля в 12 случаях средней степени выраженности, в 4 случаях-низкая степень. У 18 пациентов основной группы гистологически определялись участки новообразованных коллагеновых волокон в сетчатом и сосочковом слоях дермы, у пациентов группы контроля -в 11 случаях. Во всех 20 случаях исследуемого материала ткани ран пациентов основной группы отсутствовал сладж-феномен в сосудах микроциркуляторного русла, в то время как у 11 пациентов контрольной группы в просветах артериальных и венозных капилляров сосудистого сплетения сосочкового слоя дермы и сосудистого сплетения ретикулярного слоя эпидермиса гистологические определялись участки склеивания эритроцитов.

Таким образом, результаты проведенных гистологических исследований показали, что применение такого физического метода воздействия, как УЗ- кавитация способствовало преобладанию пролиферативных процессов над альтеративными в тканях ран,

более быстрой элиминации некротических участков, дальнейшему ускорению разрастания грануляционной ткани за счёт лучшей её васкуляризации, увеличения количества клеток, отвечающих за репаративную функцию (фибробласты, макрофаги).

Выводы:

1. УЗ-кавитация в сочетании с применением статинов, УДХК стимулирует и ускоряет процесс репаративной регенерации в тканях, обеспечивая наиболее благоприятные условия для заживления ран.
2. УЗ-кавитация, статины, УДХК обладают способностью потенциировать и улучшать васкуляризацию грануляционной ткани, а также предотвращать появление микротромбов, нормализует процессы микроциркуляции в области воспалительного инфильтрата, разрушает «сладжи» в застойном звене сосудов микроциркуляторного русла эпидермиса и дермы.
3. Сочетанное использование статинов, УДХК и УЗ-кавитации в комплексном лечении больных СДС активирует фибробласты, вследствии чего усиливается процесс синтеза коллагеновых волокон и межуточного вещества соединительной ткани, что является важным патогенетическим звеном для дальнейшего формирования рубца на месте раневого дефекта.

Список литературы.

1. 1 Dedov I. I. Algoritmy specializirovannoj medicinskoj pomoshhi bol'nym saharnym diabetom — 9-j vypusk / I. I. Dedov, M. V. Shestakova, A. Ju. Majorov i dr. // Saharnyj diabet.— 2019.— № 22.— Prilozhenie 1.— S. 1–121. (In Russ.)
2. Komeljagina, E. Ju. Ocenka kliniko-morfologicheskih osobennostej zazhivlenija jazvennyh defektov pri sindrome diabeticheskoj stopy / E. Ju. Komeljagina, E. A. Kogan, M. B. Anciferov // Diabetes mellitus.— 2017.— T. 20, No 2.— S. 135–141. (In Russ)
3. Morfologicheskoe obosnovanie jeffektivnosti primenenija ul'trazvukovoj kavitacii s 0,2% rastvorom lavasepta pri lechenii gnojno-nekroticheskih oslozhnenij sindroma diabeticheskoj stopy / I. A. Chekmareva [i dr.] // Hirurgija. Zhurnal im. N. I. Pirogova.— 2019.— № 7.— S. 63–70. (In Russ)
4. Ultrasonic cavitation in the treatment of neuroischemic form of diabetic foot syndrome in the presence of biofilm forms of bacteria (literature review) / VA Mitish [et al.] // Wounds and wound infections. Journal named after prof. B. M. Kostyuchenko.— 2020.— V. 7, No. 3.— S. 20–30.
5. Zaytseva E.L., Tokmakova A. Yu. Effects of growth factors and cytokins on soft tissue regeneration in patients with diabetes mellitus. Diabetes mellitus.2014;17(1): p.57–62 (in Russ)
6. Armstrong DG, Boulton AJM, Bus SA. Diabetic Foot Ulcers and Their Recurrence. N Engl J Med. 2017 Jun 15;376(24):2367–2375 doi: 10.1056/NEJMra1615439.
7. Kasiya MM, Mang'anda GD, Heyes S, Kachapila R, Kaduya L, Chilamba J, Goodson P, Chalulu K, Allain TJ. The challenge of diabetic foot care: Review of the literature and experience at Queen Elizabeth Central Hospital in Blantyre, Malawi. Malawi Medical Journal. 2017;29(2):218–23. doi: 10.4314/mmj.v29i2.26.
8. 8Mingyuan M., Yiwen N.; Ting X., Bo Y., Chun Q., Shuliang L. Diabetes-impaired wound healing and altered macrophage activation: A possible pathophysiologic correlation// Wound Rep Reg.—2012.— Vol.20.— P. 203–213.
9. Saeedi P., Petersohn I., Salpea P., et al. Global and regional diabetes prevalence estimates for 2019 and projections for 2030 and 2045: Results from the International Diabetes Federation Diabetes Atlas, 9th edition. Diabetes Res ClinPract 2019 doi: 10.1016/j.diabres.2019.107843.

Yu. G. Lutsenko, D.R. Sycheva

Pathomorphological features of the course of reparative processes in patients with diabetic foot syndrome

State Educational Institution of Higher Professional Education « M. Gorky Donetsk National Medical University»

The paper presents a retrospective analysis of histological material, including wound tissues of 36 patients with diabetic foot syndrome: group 1 (20 patients) with ultrasonic cavitation) in combination with the use of statins and ursodeoxycholic acid; 2nd group (16 patients), with traditional treatment, without the use of methods of physical impact on the wound process.

The analysis of the obtained results showed that the use of statins, ursodeoxycholic acid and ultrasonic cavitation as a method of treating a wound defect creates the most favorable conditions for wound healing by accelerating the processes of reparative regeneration, improves granulation tissue vascularization. It has been established that the combined use of statins, ursodeoxycholic acid and ultrasonic cavitation affects fibroblasts, enhancing the synthesis of collagen fibers necessary for the further formation of a scar at the site of the wound defect, and also contributes to the predominance of proliferative processes over alternative ones.

Key words: diabetic foot syndrome, regeneration, granulation tissue, fibroblasts, ultrasonic cavitation, statins, ursodeoxycholic acid

И. С. Греков

Некоторые морфологические особенности сосудистого компонента в основных гистологических типах рака лёгкого

ГОО ВПО «Донецкий национальный медицинский университет им М. Горького»

Цель исследования. Изучить особенности морфологии сосудистого русла и особенности распределения сосудов в основных гистологических типах рака лёгкого.
Материалы и методы. Исследовано 42 случая рака легкого. Аденокарцинома различной степени дифференцировки — 18 случаев (42,8±7,6%). Крупноклеточный рак лёгкого 12 случаев (28,6±7,0%) (из них 4 случая с нейроэндокринноклеточной дифференцировкой, 8 случаев без нейроэндокринноклеточной дифференцировки), плоскоклеточный рак лёгкого 7 случаев (16,7±5,8%), 2 случая (4,8±3,3%) классического мелкоклеточного рака лёгкого и выявленные 3 случая (7,1±4,0%) злокачественного карциноида. Средний возраст пациентов в обеих группах 59,5±1,4 года. Использовались моноклональные антитела к панцитокератину AE1/AE3, цитокератину 17 и 18, маркер соединительной ткани виментин. Применяли антитела к десмину и α-гладкомышечному актину. Для определения пролиферативной активности клеток опухоли срезы обрабатывались моноклональным антителом Ki-67. Длину сосудистого русла опухоли определяли стереометрическим методом по Г. Г. Автандилову, подсчитывали число концов сосудов в срезе после иммуногистохимического мечения эндотелия сосудов с маркером CD34. Более 20 концов в поле зрения при увеличении х 100 оценивали как большое количество сосудов.
Результаты. В раке лёгкого превалируют функционально незрелые сосуды без активности щелочной фосфатазы в эндотелии. Чаще всего встречались случаи с большой плотностью сосудистого русла (57,1±7,6%) в опухоли. На периферии плотность сосудистого русла была всегда больше, чем в центре опухоли. Опухоли с нейроэндокринноклеточной дифференцировкой характеризовались наличием большой (45–90 концов срезов) и очень большой плотности (91–180 концов срезов) сосудистого русла.
Заключение. Не выявлено связи наличия комплексов опухолевых клеток в сосудах с особенностями гистологического строения рака лёгкого. Наблюдался резко выраженный полиморфизм сосудов в опухоли. Превалировали сосуды синусоидного и капиллярного типа. В одном случае плоскоклеточного рака в эндотелии сосудов выявлена экспрессия Ki-67, доказывая наличие пролиферативной активности. В раке лёгкого в 2 раза превалируют функционально незрелые сосуды без активности щелочной фосфатазы в эндотелии. Чаще всего встречались случаи с большой плотностью сосудистого русла (57,1±7,6%) в опухоли. На периферии плотность сосудистого русла была всегда больше, чем в центре опухоли. Опухоли с нейроэндокринноклеточной дифференцировкой характеризовались наличием большой (45–90 концов срезов) и очень большой плотности (91–180 концов срезов) сосудистого русла.

Ключевые слова: строма, сосуды, рак лёгкого, эпителиально-мезенхимальная трансформация, иммуногистохимия.

Введение.

Рак лёгких (РЛ) по-прежнему занимает лидирующие позиции в структуре общей смертности взрослого населения во всем мире. Согласно последней классификации необходимо различать как минимум четыре основных морфологических варианта опухолей — аденокарцинома, плоскоклеточный рак, крупноклеточный и мелкоклеточный рак. Однако учитывая особенности клиники и патоморфологии мелкоклеточный рак опухоли выделяется в принципиально отдельную группу. Вместе с тем первые три (аденокарцинома, плоскоклеточный и крупноклеточный рак), рассматривают в группе немелкоклеточного рака лёгкого.

Не ясны пути прогрессии каждого из этих типов опухоли, важнейшим из которых является метастазирование, что приводит к трудности оценки их злокачественности по морфологической картине.

Изучение особенностей сосудов опухолей представляет большой интерес для понимания закономерностей опухолевого роста, даёт возможность, учитывая особенности кровоснабжения, выявить критерии прогноза и выбрать оптимальный вид лечебных мероприятий. На практике не всегда учитывается степень васкуляризации и особенности строения кровеносных сосудов в разных вариантах опухоли, мало изучено значение их для прогрессии и инвазивности рака.

Цель исследования.

Изучить особенности морфологии сосудистого русла и особенности распределения сосудов в основных гистологических типах рака лёгкого.

Материалы и методы.

Исследовано 42 случая рака легкого с использованием иммуногистохимии во всех исследуемых случаях. Средний возраст больных РЛ у мужчин составил 58,9±1,5 лет, у женщин — 63,8±2,2 года. Средний возраст пациентов в обеих группах 59,5±1,4 года. У всех пациентов было получено добровольное информированное согласие на участие в исследовании согласно Хельсинкской декларации Всемирной медицинской ассоциации (WMA Declaration of Helsinki — Ethical Principles for Medical Research Involving Human

Таблица 1. Наличие инвазии сосудов опухолевыми клетками в зависимости от гистологического типа рака легкого

Гистологические формы РЛ	Инвазия сосудов опухолевыми клетками	
	Есть	Нет
АК и крупноклеточный рак 30 случаев (71,4±7,0%)	19	11
Плоскоклеточный рак 7 случаев (16,7±5,8%)	3	4
Злокачественный карциноид и МРЛ 5 случаев (11,9±5,0%)	3	2
Всего: 42	25 (59,5±7,6%)	17 (40,5±7,6%)

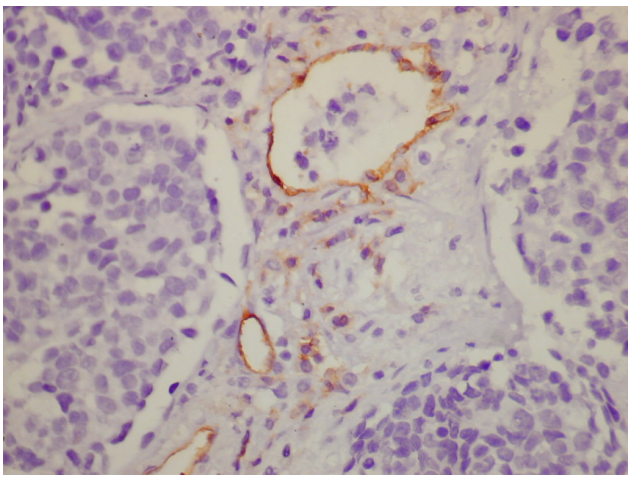

Рисунок 1. Рак легкого. Наличие в сосуде с экспрессией маркера эндотелия CD34 небольшой группы опухолевых клеток. ИГХ метод (х400).

Subjects, 2013), обработку персональных данных и согласие на публикацию.

Согласно классификации ВОЗ мы отнесли 37 случаев (88,1±5,0%) в группу немелкоклеточного рака лёгкого (НМРЛ). В группу мелкоклеточного рака лёгкого (МРЛ) отнесено 5 случаев (11,9±5,0%), причем 3 случая из которых составил злокачественный карциноид, и 2 случая классический мелкоклеточный рак лёгкого.

Группа НМРЛ в своём составе представлена следующими гистологическими типами опухоли. Аденокарцинома (АК) различной степени дифференцировки — 18 случаев (42,8±7,6%). Крупноклеточный рак лёгкого 12 случаев (28,6±7,0%) (из них 4 случая с нейроэндокринноклеточной дифференцировкой, 8 случаев без нейроэндокринноклеточной дифференцировки). Плоскоклеточный рак легкого 7 случаев (16,7±5,8%). Группу МРЛ составили 2 случая (4,8±3,3%) классического мелкоклеточного рака лёгкого и выявленные 3 случая (7,1±4,0%) злокачественного карциноида, клетки которого по функциональным (выраженная нейроэндокриноклеточная дифференцировка) и иммуногистохимическим характеристикам приближены к МРЛ.

Пораженный орган описывался по схеме с указанием локализации опухоли, её макроскопической формы и размеров. В дальнейшем проводили гистотопографическое исследование опухоли. Для этого вырезались и нумеровались кусочки опухоли, которые фиксировали в 10% растворе формалина, нефиксированные кусочки быстро замораживались для изготовления криостатных срезов. Кусочки брали из центра, периферических отделов опухоли и из края инвазии с прилежащими здоровыми тканями.

Гистологические препараты были изучены под светооптическим микроскопом Olympus BX-40 с использованием объективов х10, х20, х40, микрофотографирование произведено цифровой фотокамерой Olympus U-TV1X с программным обеспечением Olympus DP-Soft. Оценивалось достаточное количество и качество материала для дальнейшего проведения иммуногистохимического (ИГХ) исследования.

В качестве первичных антител использовались мышиные моноклональные антитела: против панцитокератина AE1/AE3, цитокератинов 17 и 18 (для определения экспрессии цитокератинов). Использовали маркер соединительной ткани виментин для выявления фиброцитов, фибробластов, а также эпителиальных опухолевых клеток с явлениями полной ЭМТ. Применяли антитела к десмину и α-гладкомышечному актину. Для оценки качественного состава воспалительного и иммуноклеточного инфильтрата опухоли срезы обрабатывали моноклональными антителами CD45 (общий лейкоцитарный антиген), CD3 (Т-лимфоциты), CD20 (В-лимфоциты), CD68 (макрофаги). Для определения пролиферативной активности клеток опухоли срезы обрабатывались моноклональным антителом Ki67. Длину сосудистого русла опухоли определяли стереометрическим методом по Г. Г. Автандилову, подсчитывали число концов сосудов в срезе после иммуногистохимического мечения эндотелия сосудов с маркером CD34. Более 20 концов в поле зрения при увеличении х 100 оценивали как большое количество сосудов.

Статистический анализ полученных результатов проводился в программе Medstat с применением стандартных методов математической статистики. Статистические показатели отличаются от нормального (на уровне $p<0,001$), поэтому при проведении дальнейшего статистического расчета применялись непараметрические критерии, для оценки степени и достоверности связи двух связанных выборок использовался коэффициент ранговой корреляции Спирмена. В исследовании использовался статистический критерий «хи-квадрат». Для оценки различий между медианами генеральных совокупностей применялся непараметрический ранговый критерий Крускала — Уоллиса.

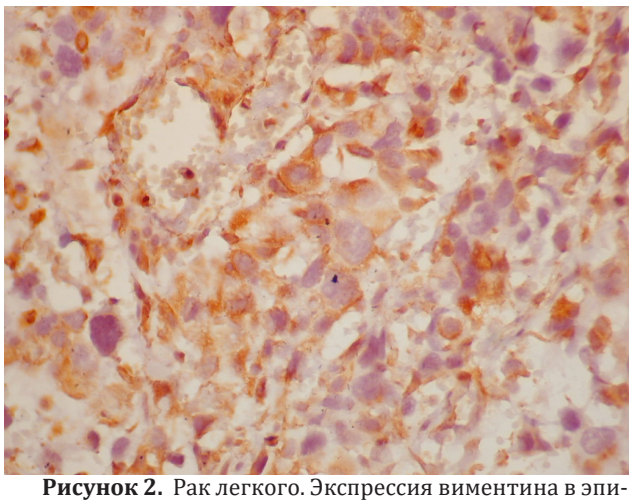

Рисунок 2. Рак легкого. Экспрессия виментина в эпителиальных опухолевых клетках. ИГХ метод (х400).

Рисунок 3. Аденокарцинома легкого. Предсуществующий сосуд с явлениями пролиферативного эндоваскулита, сужением просвета, наличием инвазии стенки опухолевыми клетками. В единичных клетках опухоли экспрессия маркера пролиферативной активности Кі-67. ИГХ метод (х200).

Результаты и обсуждение.

В проведенном исследовании в группе немелкоклеточного рака легкого превалировали случаи аденокарциномы (42,8±7,6%) различной степени дифференцировки, что соответствует литературным данным. В противоположность данным литературы о том, что плоскоклеточный рак занимает в структуре НМРЛ второе место в мире, в нашем исследовании второе место по частоте занял крупноклеточный РЛ (28,6±7,0%), а плоскоклеточный рак находится на третьем месте (16,7±5,8%).

В РЛ мы наблюдали значительные различия в степени выраженности клеточного и тканевого атипизма. Часть клеток в опухоли имела высокую функциональную (нейроэндокринную) дифференцировку, одновременно со слабым клеточным полиморфизмом, например, в мелкоклеточном раке и злокачественном карциноиде. В противоположность этому, опухолевые клетки в аденокарциномах и крупноклеточном раке имеют выраженный клеточный полиморфизм, причем тканевой атипизм в этих случаях может варьировать в широких пределах. Случаи плоскоклеточного рака характеризуются разной степенью тканевого атипизма: очень слабым тканевым атипизмом в тех местах, где опухоль растет в виде пластов, и резко выраженным в участках, имеющих рассыпной тип роста вследствие потери клетками Е-кадгерина — белка клеточной адгезии. Клеточный атипизм в случаях плоскоклеточного рака также варьирует в широких пределах.

При исследовании в 25 случаях (59,5±7,6%) обнаружены комплексы опухолевых клеток в сосудах, либо признаки инвазии опухолевыми клетками стенок сосудов. В 17 случаях (40,5±7,6%) не выявлено признаков инвазии сосудов опухолевыми клетками (табл. 1)

В группах крупноклеточного и плоскоклеточного РЛ случаи с наличием и отсутствием инвазии сосудов разделились приблизительно поровну. В группе аденокарцином количество случаев с инвазией сосудов встречается чаще, чем без инвазии (Рис. 1). В обоих случаях мелкоклеточного РЛ были выявлены комплексы опухолевых клеток в просвете сосудов. При проведении анализа не выявлено связи наличия инвазии сосудов с гистологическим типом рака легкого.

Комплексы опухолевых клеток в сосудах отличались по размеру, встречались обособленные клетки, мелкие группы, состоящие из нескольких опухолевых клеток. Иногда в просвете крупных и мелких сосудов располагались комплексы опухолевых клеток, строящих подобия желез или железы целиком, однако чаще выявлялись клетки опухоли не связанные друг с другом. В части комплексов, наряду с опухолевыми клетками округлой формы, обнаружены клетки вытянутые и отросчатые, т.е. с признаками эпителиально-мезенхимальной трансформации (ЭМТ). Такие клетки, имея вытянутую форму с заостренными концами, легче мигрируют сквозь стенку сосуда, а, попадая в сосуд, могут приобретать первоначальную форму, дифференцировку и способность строить железы, т.е. возможно развивается противоположный ЭМТ процесс — мезенхимально-эпителиальной трансформации (МЭТ). Наличие в просвете сосудов вытянутых, отросчатых опухолевых клеток демонстрирует роль ЭМТ в процессе инвазии сосудов.

В части комплексов опухолевых клеток в просветах сосудов обнаружены клетки в состоянии апоптоза и некроза подтверждая роль гуморальных и клеточных факторов в гибели опухоли.

Изменяются иммуногистохимические характеристики клеток опухоли, что проявляется снижением или потерей экспрессии Е-кадгерина, панцитокератина AE1\AE3, цитокератинов 17 и 18, появлением экспрессии в них маркера клеток соединительной ткани виментина (Рис. 2).

Мы обнаружили в пределах пласта опухолевых клеток и на границе со стромой группы вытянутых, веретенообразных, фибробластоподобных клеток со снижением экспрессии цитокератинов AE1/AE3, 17, 18. В крае инвазии обнаруживались тяжи, цепочки, мелкие группы клеток с заострёнными конца-

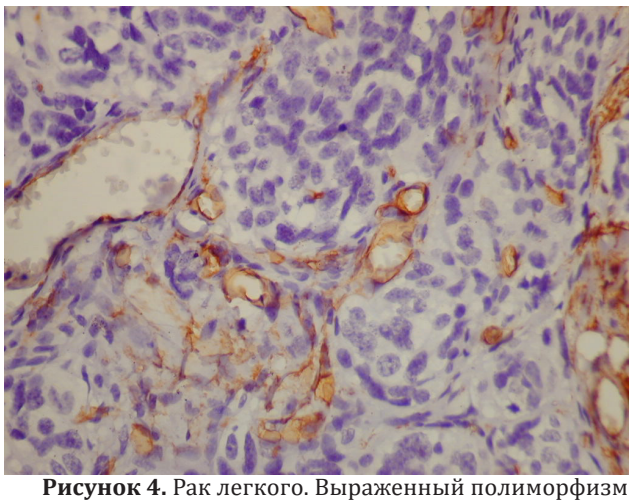

Рисунок 4. Рак легкого. Выраженный полиморфизм сосудов в опухоли. Очень большая плотность сосудистого русла. Экспрессия в эндотелии маркера CD34. ИГХ метод (х400).

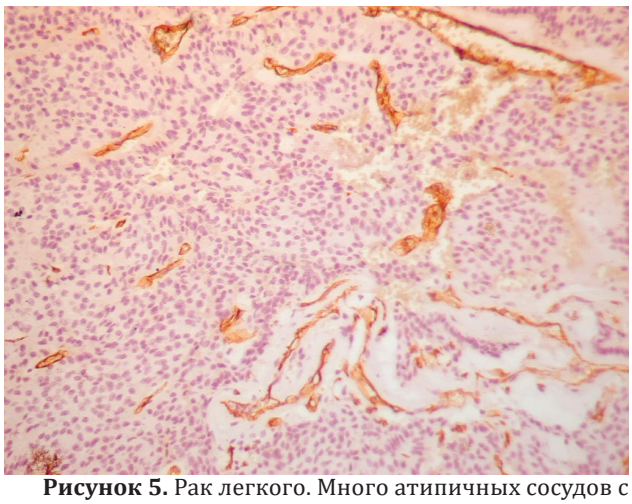

Рисунок 5. Рак легкого. Много атипичных сосудов с экспрессией маркера CD34. Неравномерное распределение сосудов в опухоли. ИГХ метод (х200).

ми, врастающие в строму, единичные обособленные клетки без экспрессии панцитокератина AE1/AE3, в части случаев экспрессирующие виментин, при этом в центре опухолевых пластов сохранялась экспрессия панцитокератина. Одновременно в таких клетках отмечена потеря мембранной экспрессии Е-кадгерина. Однако в части опухолевых эпителиальных клеток с изменённой формой сохранялась экспрессия цитоплазматического Е-кадгерина, а также панцитокератина AE1\AE3, цитокератина 17 при одновременной потере экспрессии цитокератина 18.

Отмечено, что экспрессия Е-кадгерина сохранена и более выражена в клетках опухоли, расположенных ближе к сосудам. Это подтверждает, что опухолевые клетки рядом с сосудами в меньшей степени подвержены влиянию гипоксии, которая индуцирует ЭМТ и, как следствие потерю экспрессии Е-кадгерина, разобщение и обособление клеток.

В зависимости от толщины стенок, экспрессии в стенках иммуногистохимических маркеров, сосуды в опухоли имели различное гистологическое строение и происхождение. Реже всего встречались предсуществующие сосуды правильного гистологического строения, округлой формы, со стенками равномерной толщины (рис. 3). В некоторых предсуществующих сосудах была выявлена инвазия стенок клетками опухоли.

Мы наблюдали в РЛ резко выраженный полиморфизм сосудов (рис. 4). Превалировали сосуды синусоидного и капиллярного типа, которые образовались в результате опухолевого неоангиогенеза. Они имели разнообразную, часто уродливую, форму, сильно отличались в размерах. Встречались сосуды в виде щелей, иногда даже без просветов в виде точек, полосок. Подавляющее большинство сосудов были очень мелкими, тонкостенными, округлой или овальной формы. Выявляли дочерние капилляры, образующиеся из материнских сосудов синусоидного типа в результате того, что эндотелий, врастая в просвет, разделяет ток крови на несколько потоков. Кроме того, встречались щели с наличием эритроцитов без эндотелиальной выстилки, что является крайней степенью незрелости сосудов.

В части сосудов синусоидного типа выявлялся двухслойный эндотелий. Крупные сосуды могли соединяться с сосудами, имеющими очень узкий просвет и большую плотность, расположенными в очень тонких прослойках стромы, которые напоминают строение нормальных межальвеолярных перегородок.

Таблица 2. Плотность сосудистого русла в раке легкого.

Особенности гистологического строения опухоли	Плотность сосудистого русла			
	Малая	Умеренная	Большая	Очень большая
АК и крупноклеточный рак 30 случаев (71,4±7,0%)	1	9	17	3
Плоскоклеточный рак 7 случаев (16,7±5,8%)	–	2	5	–
Злокачественный карциноид и МРЛ 5 случаев (11,9±5,0%)	-	1	2	2
Всего: 42	1 (2,4±2,4%)	12 (28,6±7,0%)	24 (57,1±7,6%)	5 (11,9±5,0%)

Таблица 3. Наличие опухолевых клеток в сосудах в зависимости от плотности сосудистого русла в раке легкого

	Плотность сосудистого русла			
	Малая	Умеренная	Большая	Очень большая
Наличие опухолевых клеток в сосудах 25 случаев (59,5±7,6%)	–	6	16	3
Отсутствие опухолевых клеток в сосудах 17 случаев (40,5±7,6%)	1	6	8	2
Всего: 42	1 (2,4±2,4%)	12 (28,6±7,0%)	24 (57,1±7,6%)	5 (11,9±5,0%)

Пролиферирующий эндотелий в сосудах, который экспрессировал маркер CD31, имел вид набухших клеток вытянутой формы с наличием отростков, выступающих в просвет, иногда клетки располагались в несколько слоев

В 25 случаях (59,5±7,6%), в сосудах среднего и крупного калибра, мы выявили пролиферативный эндоваскулит с утолщением интимы и стенки сосуда в целом, с наличием воспалительной клеточной инфильтрации в утолщенной интиме или без неё. Это приводит к резкому сужению вплоть до облитерации просвета сосуда и к гипоксии окружающих тканей, которая может индуцировать развитие ЭМТ.

При оценке плотности сосудистого русла выявили, что во всех случаях РЛ сосуды распределены неравномерно: на периферии сосудов больше, чем в центре опухоли (рис. 5).

При подсчете плотности сосудистого русла все случаи РЛ распределились следующим образом (табл. 2): с малой плотностью — 1 случай (2,4±2,4%), с умеренной — 12 случаев (28,6±7,0%), с большой — 24 случая (57,1±7,6%), с очень большой плотностью сосудистого русла — 5 случаев (11,9±5,0%).

Как видно из таблицы 2 практически все случаи аденокарцином и плоскоклеточного рака распределились в группах с умеренной и большой плотностью сосудистого русла, причем случаи с большой плотностью сосудов превалируют над случаями с умеренной плотностью. Единственный случай с малой плотностью сосудов выявлен в группе аденокарцином. Таким образом, в раке лёгкого вдвое чаще встречается большая и очень большая плотность сосудистого русла, в сравнении с малой и умеренной.

При проведении статистического анализа связи плотности сосудистого русла с гистологическим типом РЛ не выявлено (p=0,49 по критерию хи-квадрат).

В 10 случаях (23,8±6,6%) часть сосудов в опухоли не экспрессировала специфический маркер эндотелия CD31 и при этом в них сохранялась экспрессия CD34, являющегося маркером вновь образованных сосудов. Данный факт избирательной экспрессии является показателем незрелости сосудов.

Выявление в стенках сосудов активности щелочной фосфатазы свидетельствует об их полноценной функциональной зрелости. В РЛ плотность сосудов с наличием активности щелочной фосфатазы колебалось в пределах от 5–10 до 50–75 концов срезов в поле зрения ув. х200. Данные градации мы отнесли в группы с малой и большой плотностью сосудов. Однако, даже в случаях с большой плотностью сосудов с активностью щелочной фосфатазы (50–75 концов), общее число сосудов в опухоли, экспрессирующих эндотелиальные маркеры, превышало их количество почти в два раза (90–110 концов сосудов с экспрессией эндотелиальных маркеров). Следовательно, выявленную разницу составляют функционально незрелые сосуды.

Ранее мы описывали, что обнаружили в 25 случаях (59,5±7,6%) РЛ наличие комплексов опухолевых клеток в сосудах, либо выявляли признаки инвазии стенок сосудов, в 17 случаях (40,5±7,6%) данных признаков выявлено не было. Можно предположить, что чем больше сосудов в опухоли, тем выше вероятность инвазии их стенок опухолевыми клетками. Для исследования зависимости между плотностью сосудистого русла и наличием комплексов опухолевых клеток в сосудах в раке легкого мы сопоставили эти характеристики (табл. 3).

При оценке данных, приведенных в таблице 6.4, видим, что в единственном случае РЛ с малой плотностью сосудов не обнаружено комплексов опухолевых клеток в их просветах.

В группе с умеренным ангиогенезом в половине случаев выявлено наличие опухолевых клеток в просвете сосудов, а в половине случаев не выявлено. В группах с большой и очень большой плотностью сосудистого русла преобладают случаи с наличием опухолевых клеток в просветах сосудов. При проведении статистического анализа связи плотности сосудистого русла с наличием опухолевых клеток в сосудах не выявлено (p=0,49 по критерию хи-квадрат), однако имеется тенденция к большей частоте инвазии сосудов в случаях с большой и очень большой плотностью сосудистого русла по сравнению с малой и умеренной.

Заключение.

1. Не выявлено связи наличия комплексов опухолевых клеток в сосудах с особенностями гистологического строения рака легкого.

2. В раке лёгкого мало сосудов с полноценно построенными стенками. Наблюдался резко выраженный полиморфизм сосудов в опухоли. Превалировали сосуды синусоидного и капиллярного типа.

Выявлялись сосуды в виде щелей, выстланных только слоем эндотелиальных клеток, иногда даже без просвета. В части щелей, расположенных между клетками опухоли и заполненных эритроцитами эндотелий отсутствовал. В одном случае плоскоклеточного рака в эндотелии сосудов выявлена экспрессия Ki-67, доказывая наличие пролиферативной активности, хотя в норме эндотелиальные клетки не делятся.

3. В раке лёгкого в 2 раза превалируют функционально незрелые сосуды без активности щелочной фосфатазы в эндотелии.

4. Чаще всего встречались случаи с большой плотностью сосудистого русла (57,1±7,6%) в опухоли. На периферии плотность сосудистого русла была всегда больше, чем в центре опухоли. Опухоли с нейроэндокринноклеточной дифференцировкой характеризовались наличием большой (45–90 концов срезов) и очень большой плотности (91–180 концов срезов) сосудистого русла.

Список литературы.

1. Siegel, R. L., Miller, K. D. & Jemal, A. Cancer statistics, 2018. CA Cancer J. Clin. 68, 7–30 (2018).
2. Stevens, L. E. et al. Extracellular matrix receptor expression in subtypes of lung adenocarcinoma potentiates outgrowth of micrometastases. Cancer Res. 77, 1905–1917 (2017)
3. Kondratjuk R. B., Grekov I. S., Seleznjov E. A. Vlijanie mikrookruzhenija na razvitie jepitelial'no-mezenhimal'noj transformacii v rake legkogo // Vestnik Rossijskogo universiteta druzhby narodov. Serija: Medicina. 2022. T. 26. № 3. S. 325–337. doi: 10.22363/2313–0245–2022–26–3–325–337
4. Banat, G. A. et al. Immune and inflammatory cell composition of human lung cancer stroma. PLOS ONE10, e0139073 (2015).
5. Kondratjuk, R.B., Grekov, I.S., Jarkov, A.M., Rusika, A.A. (2022). Rol' induktorov jepitelial'no-mezenhimal'noj transformacii i puti signal'noj transdukcii v progressii rakov razlichnoj lokalizacii (Chast' 2). Novoobrazovanie, 14(1), 40–45.
6. Chen, Z., Fillmore, C. M., Hammerman, P. S., Kim, C. F. & Wong, K. K. Non-small-cell lung cancers: a heterogeneous set of diseases. Nat. Rev. Cancer 14, 535–546 (2014).
7. Herbst, R. S., Morgensztern, D. & Boshoff, C. The biology and management of non-small cell lung cancer. Nature 553, 446–454 (2018).
8. Lu, P., Weaver, V. M. & Werb, Z. The extracellular matrix: a dynamic niche in cancer progression. J. Cell Biol. 196, 395–406 (2012)

I.S. Grekov

Some morphological features of the vascular component in the main histological types of lung cancer

State Educational Institution of Higher Professional Education «M. Gorky Donetsk National Medical University»

Purpose of the study. To study the features of the morphology of the vascular bed and the features of the distribution of blood vessels in the main histological types of lung cancer.
Materials and methods. 42 cases of lung cancer were studied. Adenocarcinoma of varying degrees of differentiation — 18 cases (42.8±7.6%). Large cell lung cancer 12 cases (28.6±7.0%) (of which 4 cases with neuroendocrine cell differentiation, 8 cases without neuroendocrine cell differentiation), squamous cell lung cancer 7 cases (16.7±5.8%), 2 cases (4.8±3.3%) of classical small cell lung cancer and 3 cases (7.1±4.0%) of malignant carcinoid were identified. The average age of patients in both groups was 59.5±1.4 years. Monoclonal antibodies to pancytokeratin AE1/AE3, cytokeratin 17 and 18, connective tissue marker vimentin were used. Antibodies to desmin and α-smooth muscle actin were used. To determine the proliferative activity of tumor cells, sections were treated with monoclonal antibody Ki-67. The length of the vascular bed of the tumor was determined by the stereometric method according to G.G. Avtandilov, the number of vessel ends in a section was counted after immunohistochemical labeling of the vascular endothelium with the CD34 marker. More than 20 ends in the field of view at a magnification of x 100 were evaluated as a large number of vessels.
Results. In lung cancer, functionally immature vessels without alkaline phosphatase activity in the endothelium predominate. Most often there were cases with a high density of the vascular bed (57.1±7.6%) in the tumor. On the periphery, the density of the vascular bed was always greater than in the center of the tumor. Tumors with neuroendocrine cell differentiation were characterized by the presence of a large (45-90 slice ends) and a very high density (91-180 slice ends) of the vascular bed.
Conclusion. No connection was found between the presence of tumor cell complexes in vessels and the features of the histological structure of lung cancer. There was a pronounced polymorphism of blood vessels in the tumor. Sinusoidal and capillary type vessels prevailed. In one case of squamous cell carcinoma, Ki-67 expression was detected in the vascular endothelium, proving the presence of proliferative activity. In lung cancer, functionally immature vessels without alkaline phosphatase activity in the endothelium prevail by 2 times. Most often there were cases with a high density of the vascular bed (57.1±7.6%) in the tumor. On the periphery, the density of the vascular bed was always greater than in the center of the tumor. Tumors with neuroendocrine cell differentiation were characterized by the presence of a large (45-90 slice ends) and a very high density (91-180 slice ends) of the vascular bed.

Key words. stroma, vessels, lung cancer, epithelial-mesenchymal transformation, immunohistochemistry.

И.Е. Седаков[1,2], А.Н. Заика[1,2], Е.И. Шпаков[2], Я.И. Карпенко[2], Р.А. Капусенко[2], А.А. Шевцов[2]

Оценка эффективности применения 5-фторурацила в неоадъювантном режиме эндолимфатической химиотерапии с целью профилактики развития острого послеоперационного панкреатита

1. ГОО ВПО «Донецкий национальный медицинский университет им. М Горького

2. Республиканский онкологический центр имени профессора Г. В. Бондаря

Цель исследования: оценить эффективность применения 5-фторурацила в неоадъювантном режиме эндолимфатической химиотерапии с целью профилактики развития острого послеоперационного панкреатита.

Материалы и методы: проанализированы истории болезней 527 пациентов, находившихся на стационарном лечении в Республиканском онкологическом центре им. проф. Г. В. Бондаря за период с 2015 по 2020 год, которым была выполнена радикальная гастрэктомия. Первую (контрольную) группу составили 284 (54%) пациентов, перенесших радикальную гастрэктомию. Вторую (группу исследования) составили 243 (46%) пациентов, которым дополнительно проводилась неоадъювантная эндолимфатическая химиотерапия 5-фторурацилом в суммарной дозе 5 г. Между группами пациентов не было статистически значимых различий по возрасту и массе тела (p=0.56, p=0.58).

Результаты: уровень альфа-амилазы в первые сутки после операции составил 97,1 [39,8–107,3] Ед/мл в контрольной группе, в группе исследования – 45 [27–115,4] Ед/мл. Во вторые сутки – 67,5 [32,7–145,5] Ед/л в контрольной и 57 [19–131,2] Ед/л в исследуемой. На третьи сутки – 87,4 [37,5–121,1] Ед/л в контрольной группе и 65 [18–130,8] Ед/л в группе исследования. На четвертые сутки – 72 [43–135] Ед/мл в контрольной группе и 84 [22–157] Ед/мл в исследуемой группе. На пятые сутки – в контрольной группе 63,5 [41–157] Ед/мл, в исследуемой – 44 [28–113] Ед/мл. Острый послеоперационный панкреатит в контрольной группе развился у 81 (28,5%) больного, в группе исследования – у 67 (27,6%) больных. Статистически значимых различий в частоте возникновения острого послеоперационного панкреатита среди пациентов разных групп нет (p=0.8).

Выводы: приведенные результаты свидетельствуют о том, что назначение 5-фторурацила в неоадъювантном режиме эндолимфатической химиотерапии в дозе 5 г не влияет на частоту возникновения послеоперационного панкреатита у пациентов, которым была проведена гастрэктомия.

Ключевые слова: профилактика острого послеоперационного панкреатита, радикальная гастрэктомия, 5-фторурацил, октреотид, гордокс.

Актуальность.

Несмотря на успехи современной хирургии, при оперативных вмешательствах на органах брюшной полости и забрюшинного пространства острый послеоперационный панкреатит (ОПП) остается одним из наиболее опасных, тяжелых и трудно прогнозируемых осложнений.

В последние годы отмечается рост числа случаев острого послеоперационного панкреатита за счет ежегодно возрастающего количества выполняемых по поводу рака желудка расширенных и комбинированных гастрэктомий [1]. Радикальные операции по поводу рака желудка сопровождаются ОПП у 15,4–38,5% пациентов [2,3].

Патогенез послеоперационного панкреатита до сих пор остается неясен. Пусковым фактором считается проведение лимфодиссекции в объеме D2, что приводит к интраоперационной травматизации паренхимы поджелудочной железы и ее протоковой системы, дальнейшему обширному тромбозу артериальных ветвей, нарушению кровоснабжения и ферментативному аутолизу ткани железы [4,5].

Согласно современным рекомендациям, в состав лечебного комплекса острого панкреатита входит голод, парентеральное питание, дезинтоксикационная терапия, создание функционального покоя поджелудочной железы путем применения спазмолитиков, анальгетиков, проведения антисекреторной (препараты выбора — октреотид, квамател, 5-фторурацил) и антиферментной терапии (контрикал, гордокс) [6]. Однако, несмотря на лечение, приблизительно у 20% пациентов развивается ОПП средней или тяжелой степени с последующим панкреонекрозом, развитием полиорганной недостаточности и значительным уровнем госпитальной летальности (20–60%) [7,8]. В связи с этим актуальным остается вопрос профилактики данного осложнения.

5-фторурацил в качестве профилактики острого послеоперационного панкреатита производит значительный эффект, хотя основное применение препарат находит в химиотерапии целого ряда онкологических заболеваний [9,10]. Использование 5-фторурацила в неоадъювантном режиме эндолимфатической химиотерапии может способствовать ингибированию синтеза и активации ферментов поджелудочной железы, что приводит к уменьшению

Таблица 1
Распределение пациентов по группам.

	Группа исследования	Контрольная группа	p
Количество пациентов	243	284	
Возраст (лет)	62,3±10,7	64,7±9,5	p=0.56
Масса тела (кг)	82,2±17	62±10,3	p=0.58
ASA II	67 (27,6%)	73 (25,7%)	p=0.71
ASA III	176 (72,4%)	211 (74,3%)	p=0.85

воспаления, протоковой, билиарной гипертензии и снижению процессов аутолиза [11,12].

Цель исследования.

Оценить эффективность и возможность применения 5-фторурацила в неоадъювантном режиме эндолимфатической химиотерапии с целью профилактики возникновения и развития острого послеоперационного панкреатита у пациентов, получивших оперативное лечение в объеме радикальной гастрэктомии.

Материал и методы.

В ходе работы был проведен ретроспективный анализ историй болезней 527 пациентов, находившихся на стационарном лечении в Республиканском онкологическом центре им. проф. Г. В. Бондаря за период с 2015 по 2020 год, которым была выполнена радикальная гастрэктомия. Женщин было 221 (42%), мужчин — 306 (58%). Средний возраст пациентов составил 63,4±10,3 года.

Всем пациентам, включенным в исследование, выполнена гастрэктомия с лимфодиссекцией в объеме D2. Пациенты были разделены на две группы. Первую (контрольную) группу составили 284 (54%) пациентов, перенесших радикальную гастрэктомию. Во вторую (группу исследования) вошло 243 (46%) пациентов, которым дополнительно проводилась неоадъювантная эндолимфатическая химиотерапия 5-фторурацилом в суммарной дозе 5 г. Между группами пациентов не было статистически значимых различий по возрасту и массе тела (p=0.56, p=0.58). Все пациенты, включенные в исследование, получали антисекреторную терапию в виде назначения октреотида в дозе 200 мкг интраоперационно и 400 мкг в сутки в течение пяти послеоперационных дней.

Основанием для установления диагноза острого послеоперационного панкреатита являлось повышение в два раза от нормальных величин значений альфа-амилазы сыворотки крови [13].

Изучалась эффективность применения 5-фторурацила с целью профилактики возникновения и развития острого послеоперационного панкреатита. Анализ эффективности проводился по результатам значений альфа-амилазы сыворотки крови в течение пяти суток после операции).

Результаты исследования.

При анализе частоты и тяжести послеоперационных осложнений в сравниваемых группах отмечено, что острый послеоперационный панкреатит в контрольной группе развился у 81 (28,5%) больного, в группе исследования — у 67 (27,6%) больных. Летальных случаев в обеих группах не отмечалось. Статистически значимых различий в частоте возникновения острого послеоперационного панкреатита среди пациентов разных групп не отмечено (p=0.8).

При анализе подгрупп было выявлено, что уровень альфа-амилазы у пациентов, получавших в послеоперационном периоде препараты гидроксиэтилкрахмала, не отличался (p=0.69). Также не было отличий в показателях альфа-амилазы у пациентов, получавших инъекции антихолинэстеразных препаратов с целью ускорения разрешения динамической кишечной непроходимости (p=0.73).

Обсуждение.

Манифестированные формы острого послеоперационного панкреатита крайне трудно поддаются лечению и приводят к развитию целого ряда осложнений — несостоятельности анастомозов, паралитической кишечной непроходимости, внутрибрюшных ограниченных и распространенных инфекционно-воспалительных осложнений, плевропульмональных осложнений, внутрибрюшных кровотечений [14,15]. По этой причине, приоритет должен отдаваться профилактике ОПП, в основе которого лежит угнетение функциональной активности поджелудочной железы в периоперационном периоде. Торможение экзосекреции поджелудочной

Таблица 2
Уровень альфа-амилазы сыворотки крови, (N – 0–200 Ед/л)

Группы больных	1 сутки	2 сутки	3 сутки	4 сутки	5 сутки
Контрольная группа, (n=284)	97,1 [39,8-107,3]	67,5 [32,7-145,5]	87,4 [37,5-121,1]	72 [43-135]	63,5 [41-157]
Группа исследования, (n=243)	45 [27-115,4]	57 [19-131,2]	65 [18-130,8]	84 [22-157]	44 [28-113]
	(p=0.09)	(p=0.12)	(p=0.33)	(p=0.64)	(p=0.4)

железы призвано нивелировать панкреатическую гиперсекрецию, уменьшить выраженность и устранить явления её патологической гиперстимуляции.

Объективная оценка тяжести острого послеоперационного панкреатита должна проводиться у всех больных с целью правильного выбора лечебной тактики. Первичная оценка тяжести ОПП подразумевает клиническую дифференциацию на легкую (отечная форма заболевания), среднюю (отечная форма, ограниченный некроз) и тяжелую (тотальный, субтотальный панкреонекроз) степени на основании выявления местной симптоматики со стороны органов брюшной полости и ее соответствия системным органным нарушениям — сердечно-легочной, печеночно-почечной, церебральной недостаточности. Однако только клиническая оценка ситуации не всегда является достоверной. Наряду с клинической оценкой тяжесть состояния больного с острым послеоперационным панкреатитом должна основываться на динамике изменений лабораторных показателей, параметров физиологического состояния больного (количество лейкоцитов, сдвиг лейкоцитарной формулы влево и наличие токсической зернистости нейтрофилов, показатель гематокрита, концентрации альфа-амилазы, билирубина и щелочной фосфатазы, уровень аминотрансферазы), которые позволяют повысить точность прогнозирования исхода заболевания и развития постнекротических осложнений [16].

В настоящее время не существует «золотого стандарта» для постановки диагноза острого послеоперационного панкреатита. Диагноз основывается на клинической картине, изменении активности панкреатических ферментов (альфа-амилаза в сыворотке и моче, уровень липазы, трипсиногена) и данных, полученных при дополнительных методов обследования (УЗИ, МРТ, КТ). Клиническая картина послеоперационного панкреатита отличается разнообразием, часто протекает под маской других внутрибрюшных осложнений, возникающих в раннем послеоперационном периоде. Большую роль в сглаживании симптомов послеоперационного панкреатита играет применение обезболивающих и седативных средств, антибиотиков и других лечебных препаратов.

Одним из важных признаков послеоперационного панкреатита у больных после гастрэктомии является стойкий парез кишечника, не устраняемый общепринятыми лечебными мероприятиями (очистительные клизмы, инъекции прозерина, введение назоеюнального зонда). При нормальном течении послеоперационного периода в условиях адекватного лечения перистальтика кишечника восстанавливается на третьи-четвертые сутки, сохранение или даже усиление пареза кишечника после этих сроков является предвестником ранних послеоперационных осложнений, в том числе и острого панкреатита.

При наличии тяжелой интоксикации и развитии стойкой динамической кишечной непроходимости у больных может возникнуть острая дыхательная (20,9%) и сердечно-сосудистая недостаточность (42,2%), вплоть до развития тяжелого коллапса. Эти осложнения являются независимым предиктором увеличения госпитальной летальности [17].

Диагностически значимым признаком острого послеоперационного панкреатита являются снижение уровня панкреатической эластазы в кале, амилаземия и амилазурия. На основании этих признаков мы можем предполагать развитие ОПП.

К важным признакам послеоперационного панкреатита следует отнести реактивный выпот в брюшной полости, о наличии которого можно судить по выделению наружу значительного количества серозной или геморрагической жидкости с высоким содержанием амилазы через дренажи.

Выбор лечебной тактики при остром послеоперационном панкреатите зависит от ряда факторов: тяжести общего состояния больного, выраженности патологических изменений ткани поджелудочной железы (отек, некроз, нагноение), тяжести возникших осложнений (перитонит, парапанкреатический инфильтрат, забрюшинная флегмона), наличия сопутствующих заболеваний (диабет, перенесенный инсульт, инфаркт миокарда, ИБС). Важным аспектом консервативной терапии является дифференцированный подход в выборе режимов комплексной терапии. При отечной форме панкреатита и мелкоочаговом панкреонекрозе и наиболее вероятном благоприятном прогнозе проводят комплексное консервативное лечение, включающее массивную инфузионную, детоксикационную терапию с внутривенным введением цитостатиков, антиферментных препаратов и блокаторов панкреатической секреции.

Несмотря на определенный прогресс в лечении острого послеоперационного панкреатита, частота развития этого осложнения у больных, перенесших гастрэктомию, остается до настоящего времени высокой. Приблизительно у 20% пациентов развивается ОПП средней или тяжелой степени с последующим панкреонекрозом, развитием органной недостаточности и значительным уровнем госпитальной смертности. Вопрос профилактики данного осложнения остается чрезвычайно актуальным.

Специфическая профилактика ОПП предусматривает использование препаратов следующих групп: ингибиторы протеаз, ингибиторы экзокринной секреции, антиоксиданты, цитостатики, препараты, снижающие протоковую гипертензию или блокирующие функцию сфинктер Одди [18].

С позицией доказательной медицины определение эффективности фармакологических средств представляет сложную задачу. Для того чтобы установить, влияет ли исследуемый препарат на риск развития осложнений, необходимо сравнивать очень большие выборки, при этом исследования приходится продолжать в течение многих лет, что требует значительных затрат.

В настоящее время наибольшие перспективы в профилактике и лечении панкреатита связывают с применением соматостатина и его аналогов (сандостатина, октреотида). Октреотид — синтетиче-

ский октапептид, является аналогом естественного гормона соматостатина. Октреотид подавляет секрецию энтероглюкагона, гастрина, секретина, холецистокинина, вазоактивного интестинального полипептида, мотилина, нейротензина, бомбезина и за счет этого снижает секрецию кислоты и пепсина в желудке, панкреатических ферментов и бикарбоната в поджелудочной железе; замедляет моторику кишечника и пассаж по тонкой кишке, регулирует активность иммунной системы, выработку цитокинов, оказывает цитопротективный эффект. В частности, октреотид снижает секрецию жидкости клетками поджелудочной железы на 86%, бикарбоната — на 45%, амилазы — на 80% и липазы — на 16%. Умеренное сосудосуживающее действие октреотида на артерии брюшной полости способствует снижению поступления крови в портальную венозную систему, уменьшая тем самым портальное давление. При панкреатите октреотид позволяет уменьшить выраженность таких симптомов, как гипокальциемия, ацидоз и отек поджелудочной железы [19,20].

Гордокс — поливалентный ингибитор протеаз. Препарат оказывает антипротеолитическое, антифибринолитическое и гемостатическое действие. Гордокс инактивирует важнейшие протеазы — трипсин, химотрипсин, кининогеназы, калликреин, в т.ч. активирующие фибринолиз. Также замедляет как общую суммарную протеолитическую активность, так и активность отдельных протеолитических ферментов. Наличие антипротеазной активности определяет эффективность гордокса при поражениях поджелудочной железы и состояниях, сопровождающихся высоким содержанием калликреина и других протеаз в плазме и тканях. Гордокс замедляет фибринолитическую активность крови, снижает фибринолиз и оказывает гемостатическое действие при коагулопатиях. Блокада калликреин-кининовой системы позволяет использовать гордокс для профилактики и лечения различных форм шока [20,21].

Достаточно дорогостоящая и не всегда эффективная терапия ингибиторами протеиназ побудила к поиску другого пути антиферментного воздействия. Такими препаратами оказались цитостатики, которые угнетают синтез нуклеиновых кислот, тормозя тем самым внутриклеточное образование панкреатических ферментов. Наиболее изученным и доступным в настоящее время является 5-фторурацил. Однако, несмотря на то, что 5-фторурацил признан лидером среди цитостатиков, применяемых для лечения острого панкреатита, дозировки и пути введения препарата разработаны недостаточно и остаются предметом дискуссии. Общим недостатком цитостатиков является их высокая токсичность, поэтому рекомендуется использовать короткие курсы лечения [21].

Выводы.

В подавляющем большинстве случаев (84%) уровень альфа-амилазы имел максимальные показатели в первые послеоперационные сутки с тенденцией к посуточному снижению в периоде наблюдения. В группе исследования не отмечалось корреляции в динамике значений альфа-амилазы.

Приведенные результаты свидетельствуют о том, что назначение 5-фторурацила в неоадъювантном режиме эндолимфатической химиотерапии в дозе 5 г не влияет на частоту возникновения послеоперационного панкреатита у пациентов, которым была проведена гастрэктомия.

Острый послеоперационный панкреатит является осложнением, причины которого многообразны и до конца неясны, что свидетельствует о сложности и недостаточной изученности его патогенеза. Существующие способы консервативной профилактики ОПП не всегда эффективны, что обусловливает необходимость дальнейшего изучения этой актуальной проблемы.

Список литературы.

1. Bray F, Ferlay J, Soerjomataram I, Siegel RL, Torre LA, Jemal A. Global cancer statistics 2018: GLOBOCAN estimates of incidence and mortality worldwide for 36 cancers in 185 countries [published correction appears in CA Cancer J Clin. 2020 Jul;70(4):313]. CA Cancer J Clin. 2018;68(6):394–424. doi:10.3322/caac.21492
2. Hu Y, Huang C, Sun Y, et al. Morbidity and Mortality of Laparoscopic Versus Open D2 Distal Gastrectomy for Advanced Gastric Cancer: A Randomized Controlled Trial. J Clin Oncol. 2016;34(12):1350–1357. doi:10.1200/JCO.2015.63.7215
3. Guerra F, Giuliani G, Iacobone M, Bianchi PP, Coratti A. Pancreas-related complications following gastrectomy: systematic review and meta-analysis of open versus minimally invasive surgery. Surg Endosc. 2017;31(11):4346–4356. doi:10.1007/s00464–017–5507-z
4. Karavokyros I, Michalinos A. Favoring D2-Lymphadenectomy in Gastric Cancer. Front Surg. 2018;5:42. Published 2018 Jun 7. doi:10.3389/fsurg.2018.00042
5. Marrelli D, Pedrazzani C, Neri A, et al. Complications after extended (D2) and superextended (D3) lymphadenectomy for gastric cancer: analysis of potential risk factors. Ann Surg Oncol. 2007;14(1):25–33. doi:10.1245/s10434–006–9063–3
6. Boxhoorn L, Voermans RP, Bouwense SA, et al. Acute pancreatitis. Lancet. 2020;396(10252):726–734. doi:10.1016/S0140–6736(20)31310–6
7. Schepers NJ, Bakker OJ, Besselink MG, et al. Impact of characteristics of organ failure and infected necrosis on mortality in necrotising pancreatitis. Gut. 2019;68(6):1044–1051. doi:10.1136/gutjnl-2017–314657
8. Gurusamy KS, Belgaumkar AP, Haswell A, Pereira SP, Davidson BR. Interventions for necrotising pancreatitis. Cochrane Database Syst Rev. 2016;4: CD011383. Published 2016 Apr 16. doi:10.1002/14651858.CD011383.pub2
9. Iqbal A, George TJ. Randomized Clinical Trials in Colon and Rectal Cancer. Surg Oncol Clin N Am. 2017;26(4):689–704. doi:10.1016/j.soc.2017.05.008

10. Al-Batran SE, Homann N, Pauligk C, et al. Perioperative chemotherapy with fluorouracil plus leucovorin, oxaliplatin, and docetaxel versus fluorouracil or capecitabine plus cisplatin and epirubicin for locally advanced, resectable gastric or gastro-oesophageal junction adenocarcinoma (FLOT4): a randomised, phase 2/3 trial. Lancet. 2019;393(10184):1948–1957. doi:10.1016/S0140–6736(18)32557–1
11. Wińska P, Karatsai O, Staniszewska M, Koronkiewicz M, Chojnacki K, Rędowicz MJ. Synergistic Interactions of 5-Fluorouracil with Inhibitors of Protein Kinase CK2 Correlate with p38 MAPK Activation and FAK Inhibition in the Triple-Negative Breast Cancer Cell Line. Int J Mol Sci. 2020;21(17):6234. Published 2020 Aug 28. doi:10.3390/ijms21176234
12. Ji Y, Han Z, Shao L, Li Y, Zhao L, Zhao Y. The clinical analysis of acute pancreatitis in colorectal cancer patients undergoing chemotherapy after operation. Onco Targets Ther. 2015;8:2527–2533. Published 2015 Sep 11. doi:10.2147/OTT.S88857
13. Kiriyama S, Gabata T, Takada T, et al. New diagnostic criteria of acute pancreatitis. J Hepatobiliary Pancreat Sci. 2010;17(1):24–36. doi:10.1007/s00534–009–0214–3
14. Gukovsky I, Gukovskaya AS. Impaired autophagy underlies key pathological responses of acute pancreatitis. Autophagy. 2010;6(3):428–429. doi:10.4161/auto.6.3.11530
15. Andrén-Sandberg A. Complications of pancreatic surgery. N Am J Med Sci. 2011;3(12):531–535. doi:10.4297/najms.2011.3531
16. V. E. Volkov, E. S. Katanov, S. V. Volkov, D. G. Zhamkov Diagnosis and key principles of treatment of postoperative acute pancreatitis after total gastrectomy. Vestnik ChGU. 2012;3(5):360–363
17. Vinnik Y., Dunaevkaya S., Antufrieva D., Deulina V. Development of early organ failure at acute necrotizing pancreatitis. Modern Problems of Science and Education). 2018;(№ 4 2018):135–135. doi:10.17513/spno.27762
18. Ivanov Y. Experience with octreotide in the treatment of acute pancreatitis. Farmateka. 2005;5(100):21–25.
19. Khakimov M. Ostatin's efficiency estimation in preventing complications of acute destructive pancreatitis. Vestnik jekstrennoj mediciny. 2016;1(2):18–21.
20. S. G. Afanasyev, S. V. Avdeev, A. V. Avgustinovich, A. V. Pak. Prevention of acute postoperative pancreatitis in surgical treatment of gastric cancer. SIBIRSKIJ onkologicheskij zhurnal. 2011;1(5):24–28.
21. I. Malkov. Treatment of acute pancreatitis: the search and decision. Prakticheskaja medicina. 2010;2(10):24–29

I.E. Sedakov [1,2], A.N. Zaika[1,2], E.I. Shpakov[2], Y.I. Karpenko[2], R.A. Kapusenko[2], A.A. Shevtsov[2]

5-Fluorouracil efficiency estimation in neoadjuvant endolymphatic chemotherapy in preventing the development of acute postoperative pancreatitis

1. State Educational Institution of Higher Professional Education "M. Gorky Donetsk National Medical University"

2. G.V. Bondar Republican Cancer Center

Background: to evaluate the effectiveness of the use of 5-fluorouracil in the neoadjuvant endolymphatic chemotherapy in order to prevent the development of acute postoperative pancreatitis.
Materials and methods: medical cases of 527 patients who were treated by gastrectomy for the period within 2015 to 2020 years were analyzed. The first (control) group consisted of 284 (54%) patients who underwent radical gastrectomy. The second (study group) included 243 (46%) patients, who also underwent neoadjuvant endolymphatic chemotherapy with 5-fluorouracil in a total dose of 5 g. There were no statistically significant differences in age and body weight between the groups of patients (p=0.56, p=0.58).
Results: the level of alpha-amylase on the first day after surgery was 97.1 [39.8–107.3] U/ml in the control group, in the study group — 45 [27–115.4] U/ml. On the second day — 67.5 [32.7–145.5] U/mL in the control and 57 [19–131.2] U/ml in the study group. On the third day — 87.4 [37.5–121.1] U/ml in the control and 65 [18–130.8] U/ml in the study group. On the fourth day — 72 [43–135] U/ml in the control group and 84 [22–157] U/ml in the study group. On the fifth day — in the control 63.5 [41–157] U/ml, in the study — 44 [28–113] U/ml. Acute postoperative pancreatitis in the control group developed in 81 (28.5%) patients, in the study group — in 67 (27.6%) patients. There were no statistically significant differences in the incidence of acute postoperative pancreatitis among patients of different groups (p = 0.8).
Conclusions: these results indicate that the administration of 5-fluorouracil in neoadjuvant endolymphatic chemotherapy at a dose of 5 g does not affect the incidence of postoperative pancreatitis in patients who underwent gastrectomy.

Keywords: prevention of acute postoperative pancreatitis, radical gastrectomy, 5-fluorouracil, octreotide, gordox.

УДК: 611–007.7–055.2–053.7(477.62)

О.А. Бешуля, Р.В. Басий, Д.С. Скиба

Характеристика антропометрических параметров во взаимосвязи с соматотипами у лиц женского пола юношеского возраста донецкого региона

ГОО ВПО «Донецкий национальный медицинский университет им. М Горького

В работе представлены антропометрические характеристики девушек юношеского возраста Донецкого региона. Целью работы является определение доминирующих типов телосложения, а также установление количественных закономерностей антропометрических параметров для выявления вариантов конституциональной нормы у девушек Донецкого региона. Объектом исследования являлись антропометрические параметры 75 представительниц женского пола юношеского возраста Донецкого региона. Антропометрические измерения проводили по общепринятой методике В.В. Бунака. Соматотипирование производили по схеме Шелдона в модификации Хит-Картера. В работе представлены доминирующие типы телосложения, характерные для девушек нашего региона, а также статистически значимые отличия некоторых антропометрических параметров для лиц разных соматотипов.

Ключевые слова: антропометрия, соматотип, юношеский возраст.

Введение.

В современном мире большое внимание среди ученых медицинских специальностей направлено на выявление и изучение методик, позволяющих оценить качество физического развития лиц детского, подросткового и юношеского возрастов [1]. Важным аспектом является разработка рекомендаций по укреплению здоровья для данных возрастных групп с учетом их соматотипологических особенностей [2, 3]. Антропометрия — наиболее простой и распространенный метод, предоставляющий информацию об особенностях физического развития человека [4, 6].

В нашей работе представлены антропометрические характеристики девушек юношеского возраста Донецкого региона. Регулярное обновление существующих нормативов необходимо с учетом стремительно развивающихся процессов акселерации [3, 5, 7]. Не менее важным являются сведения об индивидуальных соматотипологических особенностях девушек нашего региона.

Целью работы является определение доминирующих типов телосложения, а также установление количественных закономерностей антропометрических параметров для выявления вариантов конституциональной нормы у девушек Донецкого региона.

Материалы и методы исследования.

Объектом исследования выступали антропометрические параметры 75 представительниц женского пола юношеского возраста Донецкого региона. Антропометрические измерения проводили по общепринятой методике В. В. Бунака. Соматотипирование производили по схеме Шелдона в модификации Хит-Картера, основанной на непрерывном распределении трех основных компонентов: эндоморфия (жировой компонент), мезоморфия (костно-мышечный компонент) и эктоморфия (описывает площадь поверхности тела и развитие нервной системы). Расчеты проводили в программе Statistica 13, полученные результаты заносили в таблицы при помощи Microsoft Office Excel 2019.

Результаты исследования.

Исследуемые были разделены на три группы, соответственно принадлежности к определенному соматотипу. Наиболее многочисленной оказалась группа лиц эндо-мезоморфного соматотипа (FOA) — 33 человека (44%). Группу с представителями эндо-эктоморфного соматотипа (COD) составили 31 участница (41%). К заключительной группе отнесли девушек экто-мезоморфного соматотипа (AOB) — 11 исследуемых (15%). Данные, полученные в ходе антропометрического измерения представлены в таблице 1.

Для выявления статистически значимой разницы антропометрических параметров у лиц разных соматотипов использовали критерий Краскела-Уоллиса. Представленные данные имели статистически значимые различия на уровне $p < 0,05$.

Мы выявили, что девушки эндо-эктоморфного соматотипа в среднем выше (169,71±6,61 см) девушек экто-мезоморфного (162,00±3,98 см) и эндо-мезоморфного (164,24±5,02 см) соматотипов на 5% и 3% соответственно ($p<0,05$).

Наибольший показатель веса отмечался у исследуемых эндо-мезоморфного соматотипа. Он составил в среднем 64,06±7,85 кг, что на 20% больше, чем у представительниц экто-мезоморфного (51,63±6,30 кг) и на 15% больше, чем у девушек эндо-эктоморфов (54,64±5,42 кг) ($p<0,05$).

Толщина кожно-жировой складки под нижним углом лопатки у девушек эндо-мезоморфного соматотипа составляла 12,09±2,67 мм. Это на 21% и 17% больше, чем у представительниц экто-мезоморфного (9,63±1,40 мм) и эндо-эктоморфного (10,10±1,61 мм) соматотипов соответственно ($p<0,05$).

Таблица 1. Антропометрические параметры и их производные лиц женского пола юношеского возраста различных соматотипов.

Антропометрические показатели	FOA	AOB	COD
Рост, см	164,24±5,02	162,00±3,98	169,71±6,61
Вес, кг	64,06±7,85	51,63±6,30	54,64±5,42
ТКЖС под нижним углом лопатки, мм	12,09±2,67	9,63±1,40	10,10±1,61
ТКЖС на спине, мм	10,57±2,55	8,18±1,30	8,54±1,22
ТКЖС на передней поверхности плеча, мм	6,33±1,87	4,90±0,68	5,00±1,20
ТКЖС на задней поверхности плеча, мм	9,69±1,93	8,00±0,97	8,51±1,55
ТКЖС на предплечье, мм	4,75±1,11	3,63±0,49	3,93±1,14
ТКЖС на животе, мм	12,30±2,51	9,54±1,10	10,42±1,98
ТКЖС на груди, мм	4,48±1,03	3,36±1,18	3,71±0,78
ТКЖС на бедре, мм	19,54±3,12	17,09±2,24	16,45±2,14
ТКЖС на голени, мм	15,96±2,71	13,45±2,36	13,55±2,12
ТКЖС над подвздошной костью, мм	11,39±2,20	8,90±1,27	9,84±1,81
Эпигастральный угол, °	96,15±6,91	89,30±10,60	88,81±6,65
Обхват грудной клетки на вдохе, см	90,06±7,92	84,72±6,86	84,93±4,05
Обхват грудной клетки на выдохе, см	83,48±6,79	76,18±9,19	78,97±4,95
Обхват плеча, см	28,63±2,60	26,63±2,52	23,87±1,75
Обхват предплечья, см	22,60±1,84	21,72±2,58	20,48±1,08
Обхват бедра максимальный, см	59,75±6,79	54,00±4,84	52,32±4,11
Обхват голени максимальный, см	40,54±8,35	39,45±8,97	31,55±5,16
ПДДЭП, см	6,54±0,52	6,39±0,60	6,08±0,60

Примечание: Формат представления данных: m±sd; ТКЖС – толщина кожно-жировой складки; ПДДЭП - поперечный диаметр дистального эпифиза плеча; FOA - эндо-мезоморфный соматотип; AOB - экто-мезоморфный соматотип; BOC - мезо-эктоморфный соматотип; COD - эндо-эктоморфный соматотип.

Аналогичная ситуация сложилась и при анализе толщины кожно-жировой складки на спине. Наибольшие показатели отмечались у девушек эндо-мезоморфов (10,57±2,55 мм). Они превосходили результаты представительниц экто-мезоморфного соматотипа (8,18±1,30 мм) в среднем на 23%, а эндо-эктоморфного соматотипа (8,54±1,22 мм) на 19% ($p<0,05$).

Касательно толщины кожно-жировой складки на передней поверхности плеча достоверно можно утверждать, что она у исследуемых эндо-мезоморфного соматотипа (6,33±1,87 мм) больше, чем у представительниц эндо-эктоморфного соматотипа (5,00±1,20 мм) на 21% ($p<0,05$).

Толщина кожно-жировой складки на задней поверхности плеча у женщин эндо-мезоморфного соматотипа (9,69±1,93 мм) на 18% была больше в сравнении с представительницами экто-мезоморфного соматотипа (8,00±0,97 мм) ($p<0,05$).

Толщина кожно-жировой складки на предплечье у девушек эндо-мезоморфного соматотипа составляла 4,75±1,11 мм. Это на 24% и 17% больше, чем у представительниц экто-мезоморфного (3,63±0,49 мм) и эндо-эктоморфного (3,93±1,14 мм) соматотипов соответственно ($p<0,05$).

Толщина кожно-жировой складки на животе у женщин эндо-мезоморфного соматотипа (12,30±2,51 мм) была больше, чем у представительниц экто-мезоморфного соматотипа (9,54±1,10 мм) на 23% и в то же время больше, чем у девушек эндо-эктоморфного соматотипа (10,42±1,98 мм) на 15% ($p<0,05$).

Схожая ситуация сложилась и при анализе толщины кожно-жировой складки на груди. Наибольшие показатели отмечались у женщин эндо-мезоморфного типа телосложения (4,48±1,03 мм). Они превосходили результаты представительниц экто-мезоморфного соматотипа (3,36±1,18 мм) в среднем на 25%, а эндо-эктоморфного соматотипа (3,71±0,78мм) на 17% ($p<0,05$).

Толщина кожно-жировой складки на бедре у исследуемых эндо-мезоморфного соматотипа составляла 19,54±3,12 мм. Это на 13% и 16% больше, в сравнении с представительницами экто-мезоморфного (17,09±2,24 мм) и эндо-эктоморфного (16,45±2,14 мм) соматотипов соответственно ($p<0,05$).

При анализе толщины кожно-жировой складки на голени установлено, что наибольшие показатели имели девушки эндо-мезоморфного типа телосложения (15,96±2,71 мм), превосходя студенток экто-мезоморфного (13,45±2,36 мм) и эндо-эктоморфного (13,55±2,12 мм) соматотипов на 16% и 15% соответственно ($p<0,05$).

Толщина кожно-жировой верхнеподвздошной складки у девушек эндо-мезоморфного соматотипа составляла 11,39±2,20 мм, что, в свою очередь, на 22% и 14% соответственно больше, чем у женщин экто-мезоморфного (8,90±1,27 мм) и эндо-эктоморфного (9,84±1,81мм) соматотипов ($p<0,05$).

Анализируя результаты, полученные при измерении эпигастрального угла, мы убедились в том, что он больше у представительниц эндо-мезоморфного соматотипа (96,15±6,91°) по сравнению с лицами де-

вушек эндо-эктоморфного соматотипа (88,81±6,65 ˚) на 8% (p<0,05).

Аналогичная ситуация сложилась при анализе обхвата грудной клетки на вдохе. У девушек эндо-мезоморфного соматотипа (90,06±7,92 см) он больше, чем у девушек эндо-эктоморфного соматотипа (84,93±4,05) на 6% (p<0,05).

Касательно обхвата грудной клетки на выдохе достоверно можно утверждать, что у представительниц эндо-мезоморфного соматотипа (83,48±6,79 см) он на 9% больше, чем у девушек экто-мезоморфного соматотипа (76,18±9,19 см) (p<0,05).

Обхват плеча наименьшие размеры имел у представительниц эндо-эктоморфного соматотипа (23,87±1,75 см). Результаты измерений девушек эндо-мезоморфного соматотипа (28,63±2,60) превосходили его на 17%, а экто-мезоморфного соматотипа (26,63±2,52) на 10% (p<0,05).

Обхват предплечья у лиц женского пола эндо-мезоморфного соматотипа (22,60±1,84 см) отличался в большую сторону по сравнению с девушками эндо-эктоморфного соматотипа (20,48±1,08 см) на 10% (p<0,05).

Максимальный обхват бедра наибольшие размеры имел у представительниц группы эндо-мезоморфного соматотипа (59,75±6,79 см), превосходя на 10% девушек экто-мезоморфного (54,00±4,84 см) и на 13% эндо-эктоморфного (52,32±4,11 см) соматотипов (p<0,05).

Максимальный обхват голени у девушек эндо-эктоморфного телосложения (31,55±5,16 см) достоверно отличался от девушек остальных соматотипов. Он был меньше, чем у эндо-мезоморфов (40,54±8,35 см) на 22% и экто-мезоморфов (39,45±8,97 см) на 20% (p<0,05).

Поперечный диаметр дистального эпифиза плеча у представительниц эндо-мезоморфного соматотипа (6,54±0,52 см) был больше, чем у девушек эндо-эктоморфного типа телосложения (6,08±0,60 см) на 7% (p<0,05).

Заключение.

Установлено, что для девушек Донецкого региона наиболее характерны 3 типа телосложения. Наибольшее число исследуемых (44%) были отнесены к эндо-мезоморфному соматотипу (FOA), 41% студенток имели эндо-эктоморфный соматотип (COD), 15% девушек относились к экто-мезоморфному соматотипу (AOB). Исследуемые эндо-мезоморфного соматотипа (FOA) достоверно превосходили девушек других типов телосложения по всем изучаемым антропометрическим параметрам, за исключением роста. Выше остальных в среднем оказались представительницы эндо-эктоморфного соматотипа (COD).

Список литературы.

1. Ivanova I.V., Chyornaya N.I. Amthropometric indices significance for body fat assessment in adolescents. Bulletin of Siberian Medicine, № 5, 2010; 45–49 (in Russ.)
2. Rylova N.V. Actual aspects of studying athlete`s body composition. Kazan medical journal, v. 95, № 1, 2014; 108–111
3. Nikityuk D.B., Nikolenko V.N., Hayrullin R.M., Mannibaev T.M., Chava S.V., Alekseeva N.T. The anthropometric method and clinical medicine. Journal of anatomy and histopathology v. 2, № 2, 2013; 10–14
4. Anishchenko A.P., Arkhangelskaya A.N., Rogoznaya E.V., Ignatov N.G., Gurevich K.G. Comparability of anthropometrical measurements and results of the bioimpedance analysis. Journal of new medical technologies v. 23, № 1, 2016; 138–141
5. Magdalena Krzykala, Malgorzata Karpowicz, Ryszard Strzelczyk, Beata Pluta, Karolina Podciechowska, Krzysztof Karpowicz. Morphological asymmetry, sex and dominant somatotype among Polish youth. PLoS One, 2020; 15(9). doi: 10.1371/journal.pone.0238706
6. Anna Pastuszak, Jan Gajewski, Krzystof Busko. The impact of skinfolds measurement on somatotype determination in Heat-Carter method. PLoS One, 2019;14(9). doi: 10.1371/journal.pone.0222100
7. Jozef Tatarczuk, Ryszard Asienkiewicz, Artur Wandycz. Journal of biological and clinical anthropology. 2022; 79(1): 11–22. doi: 10.1127/anthranz/2021/1310.

O.O. Beshulia, R.V. Basii, D.S. Skiba

Characteristics of anthropometric parameters in relationship with somatotypes in young female persons of the donetsk region

State Educational Institution of Higher Professional Education «M. Gorky Donetsk National Medical University»

The paper presents the anthropometric characteristics of adolescent girls in the Donetsk region. The aim of the work is to determine the dominant body types, as well as to establish quantitative patterns of anthropometric parameters to identify options for the constitutional norm in girls from the Donetsk region. The object of the study was the anthropometric parameters of 75 female representatives of adolescence in the Donetsk region. Anthropometric measurements were carried out according to the generally accepted method of V. V. Bunak. Somatotyping was performed according to the Sheldon scheme modified by Heath-Carter. The paper presents the dominant body types characteristic of girls in our region, as well as statistically significant differences in some anthropometric parameters for individuals of different somatotypes.

Key words: anthropometry, somatotype, adolescence.

УДК: 378.147

Г. Г. Тарадин, И. Н. Цыба, П. А. Алёшечкин, Н. Ф. Яровая, Е. В. Щукина, А. А. Калуга, А. С. Шевченко

К вопросу об применении информационно-образовательной среды в дистанционном обучении на кафедре терапии ФИПО им. проф. А.И. Дядыка

ГОО ВПО «Донецкий национальный медицинский университет им. М Горького

Главной составляющей информационно-образовательной среды является информация, окружающая человека и его информационная деятельность. Информационно-образовательная среда является важным условием становления и развития культуры работы с информацией, позволяет использовать все преимущества новых технологий для получения новых знаний, способствует развитию навыков работы с источниками информации разного характера, что особенно актуально в период пандемии COVID-19, когда врачи не могут посещать конференции и занятия где бы они могли узнать о самых последних рекомендациях и руководств по ведению больных. С целью улучшения образовательного процесса сотрудниками ГОО ВПО ДонНМУ им. М. Горького была разработана анкета для определения основных трудностей, возникающих при использовании информационно-образовательной среды. Проведя анализ полученных данных, были сделаны выводы, позволившие усовершенствовать образовательный процесс.

Ключевые слова: дистанционное обучение, информационно-образовательная среда, педагогика, терапия.

Любая деятельность, так или иначе, связана с создаваемой человечеством искусственной средой и играет главенствующую роль в жизни общества, основывается на потребностях человека, а не на влиянии условий окружающей среды. Информационная среда являясь «лакмусовой бумажкой», отражает состояние мирового культурного, социального, производственного пространства, уровень развития каждого отдельно взятого государства, хозяйствующих субъектов как в целом по отраслям, так и каждого в отдельности, определяет основополагающие принципы информационного поведения как отдельно взятого субъекта, так и при общении людей между собой.

Главной составляющей информационно-образовательной среды является информация, окружающая человека и его информационная деятельность. Информационный фонд отличается многообразием содержательных и видовых признаков, а также различными носителями информации, к последним относятся: печатная продукция, информационные носители, электронные издания, социальные сети и многое другое. Многообразие видов, содержания и распространения информации определяет типы информационных систем или информационного пространства. Основные типа информационного пространства классифицируются следующим образом: — по характеру воздействия на субъект: а) активизирующая — побуждает деятельность субъекта за счет достаточного количества информации соответствующего качественного содержания, то есть обладает высокой степенью удовлетворения; б) сдерживающая — не отвечает требованиям субъекта, обладает большим количеством посторонней маловажной информации, имеет низкий уровень удовлетворенности; в) нейтральная — информация такого типа среды не оказывает значимого влияния на состояние и развитие субъекта [1].

Информационное пространство в научной литературе трактуется по разному, может быть открытым — общедоступность информации не ограничена определенными территориально — административными рамками, закрытым — вся информация, используемая субъектом, не выходит за рамки определенной территории, транзитным — разрешается периодический доступ к информации, многоуровневым — глобальный доступ к информации обеспечивается на уровнях государств, стран, регионов [2]. Различные психологические особенности восприятия информации человеком, неспособность его сразу и в полном объеме усвоить всю информацию, способствуют организации информационной среды по принципу многоуровневой системы, которая позволяет постепенно овладевать информацией, увеличивая объем — концентрическая система познания. Информационная среда является важным условием становления и развития культуры работы с информацией, позволяет использовать все преимущества новых технологий, позволяет приобрести новые знания не только в освоении информационных дисциплин.

В условиях формирования новой образовательной модели на основе компетентностного подхода к обучению, вхождения ДНР в единые образовательные и информационные пространства Российской Федерации, развитие и распространение новых информационных и коммуникационных технологий — все это привело к необходимости построения единого информационного пространства — информационно-образовательной среды (ИОС). Современная ИОС представляет собой системную интеграцию программных, инструментальных и коммуникаци-

онных средств, информационно-образовательных и иных ресурсов, а также традиционных и перспективных средств и технологий организационно-методического, управленческого и правового обеспечения образовательно-воспитательного процесса, позволяющую оптимизировать этот процесс, обеспечить рациональное и эффективное взаимодействие педагога, обучаемого(ых) и электронно-коммуникативных образовательных средств в обычном и интерактивном режимах с учетом технических и человеческих ресурсов [3]. ИОС представлена большим количеством теоретического материала для обучения, представленного в виде файлов, ссылок на различные интернет-ресурсы, видео-лекций, методических материалов, учебных пособий, интерактивных лекций и лекций-презентаций соответствующих учебно-тематическому плану и теме занятия. Это лишь некоторые из применяемых средств обучения, использование которых способствует созданию мультисенсорной образовательной среды, позволяющей слушателям с разными возможностями восприятия эффективно усваивать новые знания. Условия функционирования ИОС в университете характеризует понятие цифровая образовательная среда — подсистема социокультурной среды, совокупность специально организованных педагогических условий развития личности и получения знаний и умений, при которой инфраструктурный, содержательно-методический и коммуникационно-организационный компоненты функционируют на основе цифровых технологий [4].

В ГОО ВПО ДонНМУ им. М. Горького одной из имеющихся и активно использующихся форм информационных инноваций является дистанционное обучение (ДО) и обучение в режиме он-лайн для реализации которых используется электронный ресурс ИОС, что делает образовательный процесс доступным для всех его участников. Целью дистанционного обучения согласно «Положения о средствах электронного обучения в ДонНМУ им. Горького» от 01.09.2017 г. является предоставление образовательных услуг для усвоения теоретических основ и приобретение знаний и умений, которые возможно освоить дистанционно путем использования в обучении современных информационно- коммуникационных технологий. ДО подразумевает индивидуальный процесс получения знаний, умений и навыков при подготовке врачей различных терапевтических специальностей, в том числе врачей-интернов. Следует сказать, что для преподавателей высшей школы переход на ДО это непростая работа: требуется глубокий, тщательный анализ наработанного опыта, пересмотр методик преподавания, внесение значительных корректив в технологию обучения слушателей и адаптация к новым технологиям (недостаток квалификации владения компьютером и образовательными компьютерными технологиями наблюдается не только среди слушателей, но так же и среда преподавателей).

Особую актуальность ДО приобрело в 2020 году в связи с распространением пандемии COVID-19. В связи с чем проведение всех очных занятий было перенесено в ИОС университета. Задачами ДО в условиях проведения противоэпидемических мероприятий для нас являлись: предоставление необходимого объема практических и теоретических знаний с учетом необходимости наличия эпидемиологической безопасности для слушателей, проверка и закрепление полученных знаний и повышение уровня заинтересованности среди слушателей нашей кафедры. Огромную роль так же играет обеспечение сохранения здоровья как слушателей так и сотрудников кафедры в условиях глобального распространения вируса SARS-CoV-2. Анализируя проблемы ИОС можно выделить следующие: психологическая и организационная неподготовленность слушателей к работе в условиях современной высокотехнологичной образовательной среды, приверженность преподавателя привычным для него стереотипам организации деятельности без использования средств информационно-коммуникационных технологий, недостаточность возможностей для повышения информационно-технологической грамотности и т.д. [3]. На наш взгляд отдельного внимания заслуживает такая проблема, как конфликт интересов всех задействованных субъектов данной среды. Если рассмотреть ИОС на уровне образовательного учреждения, то можно заметить, что отношение к новому формирующемуся образовательному процессу разное у всех субъектов. Не всегда административный ресурс и педагогический состав образовательного учреждения четко и ясно представляет принципы формирования ИОС, ошибочно полагая, что достаточно внедрения новых информационных технологий.

Создание ИОС это далеко не только внедрение и применение новых технологических средств. Главная задача состоит не в том, чтобы укомплектовать образовательное учреждение высокотехнологичными приборами, программами или информационными системами, а в том, чтобы правильно их использовать, для построения образовательного процесса совсем по другому принципу и на новом уровне. В настоящее время, современное общеобразовательное учреждение представляет собой сложную систему с большим числом разнообразных внешних связей, увеличивается количество задач, изменяется их содержание и ориентирование, происходит усложнение самой организационной структуры. Соответственно, ИОС общеобразовательного учреждения включает в себя: систему педагогических технологий; электронные образовательные ресурсы; информационные и коммуникативные ресурсы; коммуникационные каналы и пр. Из этого следует, что ИОС это не просто система объединения субъектов и объектов с одинаковыми целями, а среда обобщения идей, целей, познавательных интересов, культуры всех вовлеченных субъектов, информационных потребностей, путей достижения результатов.

С целью улучшения образовательного процесса, контроля за обучением слушателей на базе кафедры терапии ФИПО имени проф. А. И. Дядыка была разработана анкета, в которой поднимались такие вопросы как оснащение интернетом и владение навыками работы с компьютерной техникой (средний возраст наших курсантов 60 +/- 20 лет, нестабильное электроснабжение — регион живет и работает в условиях военного времени, нехватки медицинских кадров), количество времени, необходимое для работы в ИОС, трудности при самостоятельном освоении материала, проблемы, возникающие при ответах на тесты и ситуационные задачи, техническая возможность работы в режиме «он-лайн».

При анализе анкет (мы исключили из опроса врачей-интернов), удалось выяснить, что из 97 опрошенных за 1,5 года врачей, проблемы с интернетом встречались у 7%, не имели индивидуальных компьютеров 11%, однако эти трудности преодолевались с помощью коллег и родственников (в основном, детей). Наполняемость ИОС удовлетворяла 100% обучающихся. Время, необходимое для работы в ИОС практически у всех занимало 5,5+/- 1 час.

При возникновении вопросов по теме, слушатели имели возможность общения со своим преподавателем в телефонном или on-line режиме, а так же слушатели могут общаться со своим преподавателем через соответствующий форум. К преимуществам работы с ИОС в дистанционном режиме слушатели отнесли быстрое знакомство с новыми данными по теме, сконцентрированными в одном поле, возможностью несколько раз вернуться к интересующему вопросу, заниматься в домашних условиях, отсутствием большого количества времени, уходящего на дорогу в институт, возможностью продолжать свою работу. Самой большой проблемой все 100% анкетируемых назвали отсутствие личного контакта с преподавателем. Были учтены все трудности с которыми сталкиваются слушатели различных возрастов, в дальнейшем результаты опроса помогут усовершенствовать процесс использования ИОС, сделать образовательный процесс более доступным.

В условиях стремительно развивающегося современного общества информационная среда становится неотъемлемой частью повседневной жизнь любого человека. Сверхплотная информационная насыщенность диктует необходимость умения личности к быстрой и правильной ориентировке в информационном пространстве, оперативного вычленения из информационных сетей необходимой информации, ее адаптации к поставленным целям и задачам, что является основными факторами успешности профессиональной деятельности и карьеры индивида.

Функционирование электронного ресурса «Информационно-образовательная среда» и наличие на кафедре терапии ФИПО им. проф. А. И. Дядыка значительного опыта решения проблем организации и методического обеспечения учебного процесса, всех необходимых методических и дидактических материалов позволили в сложившейся ситуации обеспечить качество обучения студентов преподаваемым дисциплинам.

Список литературы.

1. Ovchinnikova, V. V. Information and educational environment in the system of pedagogical education / VV Ovchinnikova.— Text: direct // Young scientist.— 2019.— No. 26 (264).— S. 317–320.
2. Ezhova Yu. M. Features of the organization of the educational process in the conditions of the information and educational environment / Yu. M. Ezhova // Azimuth of scientific research: pedagogy and psychology.— 2021.— T. 10.— No. 1 (34).— S. 96–100.— DOI 10.26140/anip-2021–1001–0023.
3. Yarygin A. N. Analysis of the main problems and features of the modern information and educational environment / A. N. Yarygin, V. N. Aniskin, T. V. Dobudko // Vector of Science of Togliatti State University.— 2014.— No. 3 (29).— S. 343–346.
4. Yuzhakov, V. A. Information and educational environment of the university: legislative foundations, ways of improvement / V. A. Yuzhakov // Innovative development of professional education.— 2021.— No. 2 (30).— pp. 103–114

G. G. Taradin, I. N. Tsyba, P. A. Aljoshechkin, N. F. Jarovaja, E. V. Shchukina, A. A. Kaluga,

A. S. Shevchenko

To the question about the use of information-educational environment in distance education at the department of therapy FIPO name by prof. A.I. Dyadyk

State Educational Institution of Higher Professional Education «M. Gorky Donetsk National Medical University»

The main component of the information-educational environment is the information surrounding a person and his information activity. The information-educational environment is an important condition for the formation and development of a culture of working with information, allows you to use all the advantages of new technologies to gain new knowledge, promotes the development of skills in working with sources of information of a different nature, which is especially important during the COVID-19 pandemic, when doctors cannot attend conferences and classes where they can learn about the latest recommendations and guidelines for case management. In order to improve the educational process, the employees of SBEI HE M. Gorky DonNMU, a questionnaire was developed to determine the main difficulties that arise when using the information and educational environment. After analyzing the data obtained, conclusions were drawn that made it possible to improve the educational process.

Key words: distance education, information-educational environment, pedagogy, therapy.

Для заметок