УДК 616.33-006.6

В.Г.Бондарь, В.В.Целикова, А.К.Поливанов, Л.А.Панова.

ЭНДОСКОПИЧЕСКИЕ И МОРФОЛОГИЧЕСКИЕ ИЗМЕНЕНИЯ СЛИЗИСТОЙ ОБОЛОЧКИ ПОСЛЕ ГАСТРЭКТОМИИ И РЕЗЕКЦИИ ЖЕЛУДКА, ВЫПОЛНЕННЫХ ПО МЕТОДИКАМ КЛИНИКИ

Донецкий областной противоопухолевый центр,Украина

Реферат. Проведен сравнительный анализ эндоскопических и морфологических изменений состояния слизистой оболочки пищевода и культи желудка у пациентов, оперированных по поводу рака желудка по разработанным в клинике методикам. Представлены результаты исследований у 236 больных, оперированных в клинике. Установлено, что у пациентов, которым выполнялось формирование антирефлюксных анастомозов воспалительные и диспластические изменения наблюдались реже и были выражены в меньшей степени, чем у больных, оперированных по традиционным методикам.

Ключевые слова: гастрэктомия, резекция желудка, рефлюкс-эзофагит, дисплазия.

Гастрэктомия и субтотальная резекция желудка являются основными выполняемыми операциями при раке желудка, по-прежнему остающимся одним из самых распространенных онкологических заболеваний[1-6]. Развитие в послеоперационном периоде рефлюкс-эзофагита и демпинг-синдрома - главная причина инвалидизации больных. Отмечено, что рефлюкс-эзофагит встречается у 8,2-95,3 % оперированных больных, тяжелые формы у 15%[4,5,6,8,12,13].Клиническими проявлениями рефлюкс-эзофагита являются боли за грудиной, изжога, горечь во рту, усиливающиеся при наклоне туловища, в горизонтальном положении. Длительное часто повторяющееся воздействие желчных кислот и панкреатических ферментов на слизистую оболочку пищевода и желудка вызывает воспалительные и диспластические изменения. У больных после резекции желудка по Бильрот-II в модификации Гофмейстера-Финстерера по литературным данным [1-4], выраженный атрофический гастрит с истончением слизистой оболочки определяется в 100% случаев.

Этиопатогенез рефлюкс-эзофагита и рефлюкс-гастрита сложен, обусловлен многими причинами. Одним из ведущих факторов является развитие регургитационного синдрома, возникающего вследствие анатомо-физиологических нарушений.

Основным звеном в профилактике постгастрэктомических и постгастрорезекционных нарушений осложнений является усовершенствование техники выполнения восстановительного этапа хирургического вмешательства. Существует большое количество различных методик восстановления непрерывности желудочно-кишечного тракта, направленных на улучшение функциональных результатов [4-6,8]. Согласно литературным данным, сложный и многокомпонентный механизм действия антирефлюксных анастомозов обеспечивает стойкий функционально-замещающий эффект, что позволяет свести к минимуму большинство нарушений пищеварения, возникающих после полного или частичного удаления желудка, позволяет обеспечить высокий уровень медицинской и трудовой реабилитации пациентов [3-6,8,11].Ведущим методом диагностики рефлюкс-эзофагита и гастрита является эндоскопический.

Изучение состояния пищевода и культи желудка в различные сроки после оперативных вмешательств, сопоставление визуальных изменений слизистой с морфологическими позволяет объективно оценить эффективность используемых методик [7,8].

Материал и методы

Проведено эндоскопическое обследование, изучены морфологические изменения слизистой пищевода и желудка у 236 больных, оперированных в 2003-2005гг. в ДОПЦ по разработанным в клинике антирефлюксным методикам [3,10]. Гастрэктомия с формированием муфтообразного пищеводно-тонкокишечного анастомоза была выполнена 397 пациентам, субтотальная дистальная резекция желудка с окутыванием культи приводящей петлей-152.

Обследовано 110 больных после гастрэктомии: мужчин 72 (65,5 %), женщин 38 (34,5 %).Возраст 38 - 69 лет. После субтотальной дистальной резекции желудка обследовано 126 больных: мужчин 76 (60,3 %), женщин 50 (39,7%),возраст 35 -72 года. Обследование проводилось в ближайшие (3 и 6 месяцев) и отдаленные (1год) сроки после хирургического вмешательства, включало в себя изучение жалоб, эзофагогастроскопию с обязательной прицельной полипозиционной биопсией (3-5 биоптатов).

У больных, перенесших гастрэктомию, биопсия выполнялась в нижней и средней трети пищевода. У пациентов после субтотальной дистальной резекции желудка - из области анастомоза и в 3-5

см выше него. Во время осмотра обращали внимание на состояние анастомоза, проводили детальную оценку состояния слизистой оболочки пищевода, культи желудка. Учитывали толщину складок, сосудистый рисунок, ширину просвета, выраженность отека и гиперемии. Степень выраженности рефлюкс-эзофагита оценивали согласно Лос-Анджелесской классификации.

Морфологическая оценка состояния слизистой оболочки пищевода и желудка проводилось с использованием стандартных гистологических методик. Препарат фиксировали в 10% растворе нейтрального формалина и заключали в парафин. Применяли окраску гематоксилин-эозином и по Ван-Гизону, муцикармином на слизь. Результаты исследования оценивали по Сиднейско-Хьюстонской классификации.

Результаты и обсуждение

Через 3 месяца после гастрэктомии дискомфорт в эпигастральной области, затруднение прохождения пищи, боли за грудиной отмечали 9 (8,2%) больных. 101 (91,8%) не предъявлял существенных жалоб.

При эндоскопическом исследовании у 44 (40 %) пациентов пищевод пуст, не расширен, анастомоз определяется на 38-40 см, сомкнут, свободно проходим, смыкается после извлечения эндоскопа. Слизистая оболочка пищевода в средней трети розовая, блестящая. Складки невысокие, продольные, хорошо расправляются при инсуффляции воздуха. В нижней трети слизистая отечна, очагово гиперемирована. В области пищеводно-тонкокишечного анастомоза наблюдается гиперемия, небольшой отек, в отводящей части тонкой кишки незначительное количество слизи с примесью желчи. При цитологическом и гистологическом исследовании биоптатов слизистой пищевода обнаружены клетки плоского эпителия различной степени зрелости в средней трети, в нижней трети-элементы воспаления, лимфоидная инфильтрация.

У 27 (24,5%) больных при эндоскопическом обследовании определялось усиление сосудистого рисунка в средней трети пищевода, утолщение складок до 0,5-0,6см, отечность слизистой и смазанность сосудистого рисунка в нижней трети пищевода. При цитологическом и гистологическом исследовании обнаружены элементы воспаления, лимфоидная инфильтрация, утолщение эпителиального пласта. У 30(27,3%) больных в средней трети пищевода определялся белесоватый и жемчужно-белый цвет слизистой, в нижней трети слизистая была тусклой, рыхлой. Беловатые узелки диаметром 2-3мм (гликогеновый акантоз) встречались в среднем и верхнем отделах пищевода у 9 (8,2%) больных. Во время осмотра пищеводно-тонкокишечный анастомоз сомкнут, при инсуффляции воздуха диаметр 0,7-0,8см, свободно проходим для эндоскопа, просвет смыкается после извлечения тубуса. В отводящей кишке небольшое количество слизи, примесь желчи. При цитологическом и морфологическом исследовании слизистой средней трети пищевода обнаружено утолщение эпителиального пласта, паракератоз, в нижней трети-лимфоидная инфильтрация, элементы воспаления.

У 9(8,4%) больных визуально определялись эрозии длиной 0,3-0,5 см, расположенные на вершинах утолщенных складок, диффузная эритема, отек слизистой оболочки нижней трети пищевода. В средней трети пищевода слизистая была рыхлая, отечная, в просвете умеренное количество вязкой слизи. При цитологическом и морфологическом исследовании выявлены микроэрозии, дистрофические изменения, микробная флора, дегенерированные клеточные элементы, элементы воспаления, лимфоидная инфильтрация.

Через 6 месяцев после гастрэктомии – изжога, затруднение прохождения пищи отмечались у 8(7,2%) пациентов, у 102(92,7%) не было этих симптомов. При эндоскопическом обследовании у 46(41,8%) слизистая пищевода не изменена, анастомоз сомкнут, проходимость не нарушена. При цитологическом и морфологическом исследовании обнаружены клетки плоского эпителия. У 25(22,7%) слизистая средней трети пищевода бледно-розовая, блестящая, в нижней трети усилен сосудистый рисунок, слизистая блестящая, складки не утолщены. Анастомоз сомкнут, проходим. У 31(28,2%) больных слизистая в средней трети белесоватая или жемчужно-белая, в нижней трети тусклая, складки утолщены, рыхлые, единичные петехии на вершинах. При цитологическом и гистологическом исследовании выявлено утолщение эпителиального пласта, паракератоз, акантоз. В биоптатах нижней трети пищевода-лимфоидная инфильтрация, элементы воспаления. У 8 (7,2%) больных в средней трети пищевода слизистая тусклая, рыхлая, складки утолщены, в нижней трети на вершинах складок эрозии 0,4-0,6 см. Анастомоз проходим для эндоскопа, но при инсуффляции воздуха просвет его не раскрывается, содержимым пищевода является умеренное количество вязкой слизи. При цитоморфологическом исследовании биоптатов средней трети пищевода обнаружены лимфоидная инфильтрация, элементы воспаления, нижней трети-микроэрозии, дистрофические изменения, микробная флора, дегенерированные клеточные элементы, элементы воспаления.

Через 1 год после гастрэктомии затруднение прохождения пищи, дискомфорт в эпигастральной области беспокоили 8(7,2%) больных,102(92,7%) не предъявляли таких жалоб. При эндоскопическом обследовании у 46(41,8%) пациентов визуально изменений слизистой не обнаружено, при цитоморфологическом исследовании определялись клетки плоского эпителия. У 25(22,7%) больных

макроскопически слизистая средней трети не изменена, в нижней трети определялось утолщение складок, белесоватый цвет слизистой. Анастомоз сомкнут, свободно проходим. При цитоморфологическом исследовании в средней трети выявлены элементы воспаления, утолщение эпителиального слоя , в нижней трети обнаружен паракератоз, утолщение эпителиального слоя, элементы воспаления .У 31(28,2%) больных при эндоскопическом обследовании в средней и нижней трети наблюдали белесоватый или жемчужно-белый цвет слизистой. При цито-морфологическом исследовании – утолщение эпителиального пласта, паракератоз, акантоз.

У 5(4%) пациентов макроскопически слизистая тусклая, рыхлая, с белесоватыми участками, в нижней трети на вершинах складок линейные эрозии до 0,8см, не сливающиеся между собой.В зоне пищеводно-тонкокишечного анастомоза рубцовые изменения слизистой. Анастомоз проходим для эндоскопа с небольшим усилием, после извлечения тубуса смыкается через некоторое время. Микроскопическая картина представлена слизистой с выраженным хроническим воспалением, присутствует фиброзная ткань, группы дегенерированных клеточных элементов.

Проанализировав полученные данные, мы пришли к выводу, что изменения слизистой пищевода после гастрэктомии в модификации клиники соответствуют 0-А-В стадиям рефлюкс- эзофагита, не прослеживается нарастание воспалительных явлений в отдаленные сроки после операции. Степень выраженности рефлюкс-эзофагита меньше, чем после традиционной гастрэктомии.

Эндоскопическое обследование больных после резекции желудка проводилось через 6 и 18 месяцев после субтотальной дистальной резекции желудка с окутыванием культи приводящей петлей. У всех больных анастомоз был сомкнут, свободно проходим, содержимым культи желудка являлось небольшое количество жидкости, слизи без примеси желчи. Через 6 месяцев гиперемия слизистой культи желудка, утолщение складок определялись у 20 (15,9%) больных.

При морфологическом исследовании в области гастроэнтероанастомоза выявлены изменения, характерные для выраженного хронического атрофического гастрита, в вышерасположенных участках слизистой обнаружен поверхностный гастрит, проявляющийся усилением слизеобразования в покровном эпителии, клетки которого меняют форму (рис.1).

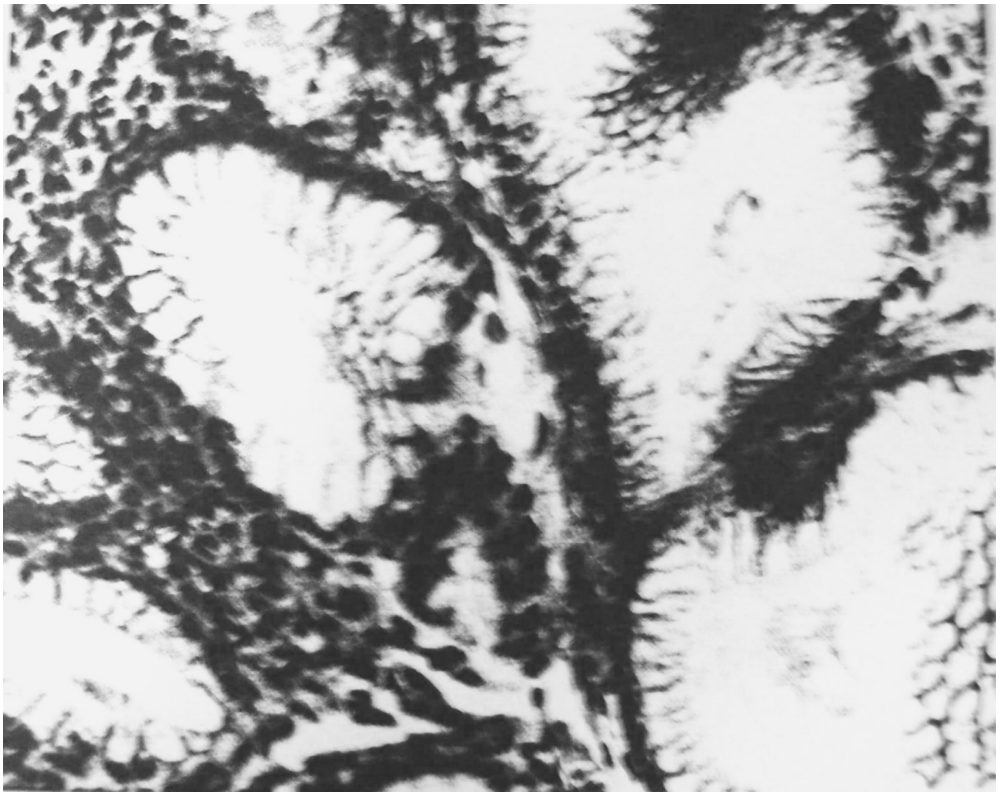

Рис.1.Поверхностный неатрофический гастрит. Окраска гематоксилином и эозином. Х600.

У 106(84,1%) больных визуально воспалительные изменения со стороны слизистой оболочки культи желудка не определялись. При морфологическом исследовании в области гастроэнтероанастомоза выявлен хронический атрофический гастрит с истончением слизистой оболочки, в слизистой культи желудка на фоне хронического атрофического гастрита с уменьшением количества желез обнаружена кишечная метаплазия, у 102(80,9%) дисплазия эпителия I-II степени (рис.2). Через 18 месяцев после резекции желудка у 109(86,5%) пациентов при эндоскопическом обследовании

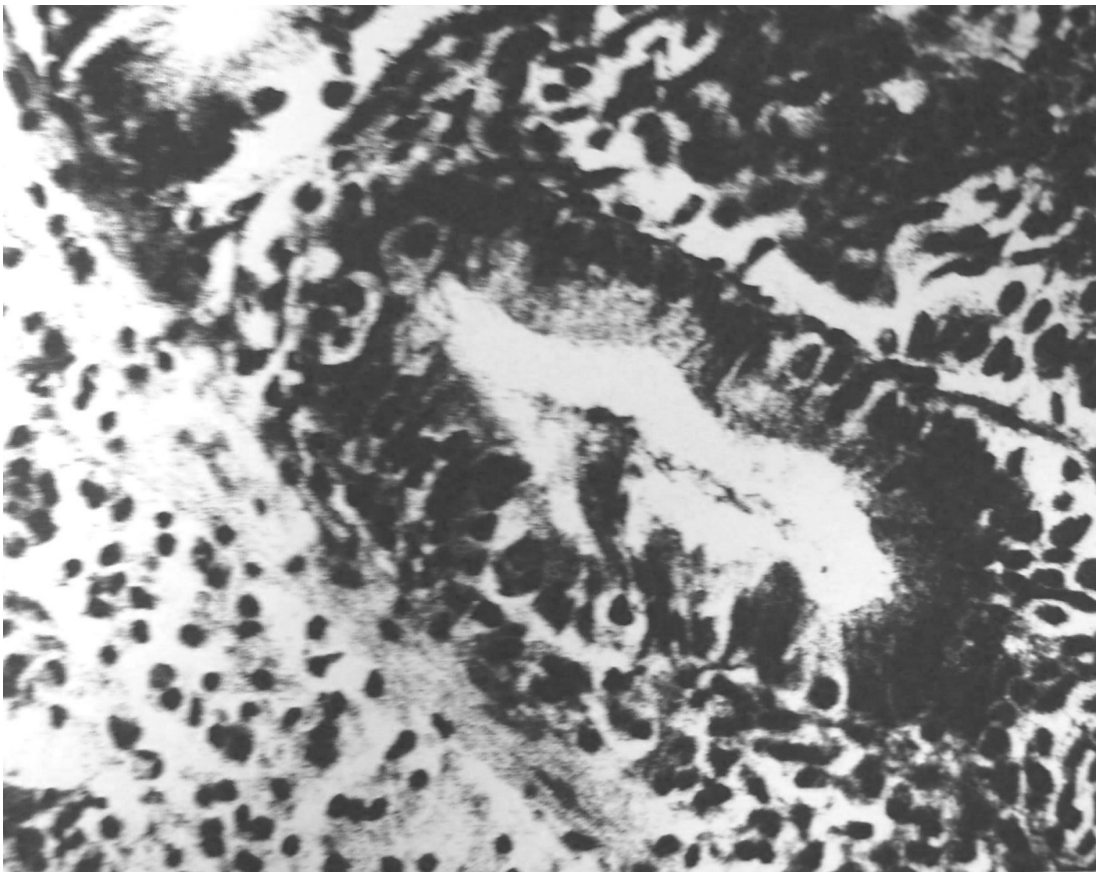

Рис.2 Умеренная дисплазия эпителия. Окраска гематоксилином и эозином. Х600.

определялось уменьшение высоты складок, усиление сосудистого рисунка, мелкие белесоватые участки. При морфологическом исследовании выявлен хронический атрофический гастрит, слабо выраженная кишечная метаплазия. У 17 (13,4%) больных визуально определялись утолщенные гиперемированные складки слизистой, усиление и смазанность сосудистого рисунка. При морфологическом исследовании выявлен хронический атрофический гастрит.

1. После гастрэктомии и субтотальной дистальной резекции желудка, выполненных по разработанным в клинике методикам, при эндоскопическом обследовании признаки рефлюкс-эзофагита и рефлюкс-гастрита определяются реже и выражены в меньшей степени, чем после традиционных операций.

2. Реконструктивный этап гастрэктомии и субтотальной дистальной резекции желудка с применением усовершенствованных антирефлюксных методик позволяет снизить частоту возникновения воспалительных и диспластических явлений в слизистой оболочке резецированных органов.

ЛИТЕРАТУРА

1. Бондарь Г.В.,Попович А.Ю.,Думанский Ю.В.,БондарьВ.Г. Перспективы пластической хирургии рака желудка(обзор литературы и собственных исследований)// Журнал АМН України.-2001.-Т.7,№2.-С.260-274.

2. Бондарь Г.В., Попович А.Ю,Бондарь В.Г. ,соавт. Рак желудка. На пути к решению проблемы.//Хирургия Украины.-2006.-№1(17).-С.8-12.

3.Бондарь В.Г. Обоснование способа резекции желудка по Бильрот-II с образованием искусственного жома культи у больных раком желудка//М.:ВОНЦ АМН СССР,1987.-С3-158.

4.Бондарь В.Г.,Богданов Б.А.,Остапенко Ю.В. Медицинская и социальная реабилитация больных,оперированных по поводу рака дистального отдела желудка//Международный медицинский журнал.-2002.-Т.8,№3.-С.105-107.

5.Бондарь Г.В.,Думанский Ю.В.,Попович А.Ю.,соавт. Непосредственные и отдаленные результаты гастрэктомии// Тез. Докладов конференции ,,Злокачественные опухоли,методы диагностики и лечения,современные тенденции и перспективы,, Днепропетровск,1998.-С.36-40.

6.Демин Д.И.,Тарасевич А.Д.,Уразов Н.Е. и др. Профилактика рефлюкс-эзофагита при г астрэктомии и проксимальной резекции желудка.Хирургия 2002.-№4.-С44-47.

7.Жерлов Г.К.,Рудая Н.С.,Смирнов А.И. Клинико-эндоскопические и морфологические критерии

оценки функции пищеводных анастомозов.Хирургия.-М.-2005.№7.-С.-9-14.

8.Иванов М.А. Сравнительная оценка вариантов пищеводно-тонкокишечных анастомозов и возможности коррекции функциональных нарушений кишечника при гастрэктомии. Автореферат дис. д-ра мед. наук.Ст-Петербург 1996.

9.Оноприев В.И.,Уваров И.Б. Гастрэктомия концево-петлевой еюногастропластикой при раке желудка.Хирургия 2004.-№9.-С.32-36.

10.Попович О.Ю. Функціональний анастомоз при гастректомії // Львівський медичний часопис.-1996.-№4.-С.-26-28.

11.Смирнов А.И. Клинико-эндоскопические и морфологические критерии оценки пищеводных анастомозов после первичных и реконструктивных операций. Дис. канд.мед наук Томск 2003.176.

12.Ericsen G.A.,Cullen P.T.,Sutton D et al .Abnormal esophageal transit in patient with typical reflux symptoms but normal endoscopic and pH profiles/Am g Surg 1991,161,6,657-661.

13.Osinovo O.,Alonge T. Oesophageal reconstruction using the stomach.West Aft g Mtd 1991, 4,235-243.

В.Г.Бондар, В.В.Целікова, О.К.Поліванов, Л.О.Панова

ЕНДОСКОПІЧНІ ТА МОРФОЛОГІЧНІ ЗМІНИ СЛИЗОВОЇ ОБОЛОНКИ ПІСЛЯ ГАСТРЕКТОМІЇ ТА РЕЗЕКЦІЇ ШЛУНКА, ВИКОНАНИХ ЗА МЕТОДИКАМИ КЛІНІКИ

Донецький обласний протипухлинний центр

Реферат. Проведений порівняльний аналіз ендоскопічних та морфологічних змін стану слизової оболонки стравоходу і кукси шлунка у пацієнтів, оперованих з приводу раку шлунка за розробленими у клініці методиками. Представлені результати досліджень у 236 хворих, оперованих у клініці. Установлено, що у пацієнтів, яким виконувалось формування антирефлюксних анастомозів, запальні та диспластичні зміни спостерігались рідше і були виражені у меншій мірі, ніж у хворих, оперованих за традиційними методиками.

Ключові слова: гастректомія, резекція шлунка, рефлюкс-езофагіт, дисплазія.

V.G.Bondar, V.V. Celikova, A.K. Polivanov, I.A. Panova

ENDOSCOPIC AND MORPHOLOGICAL CHANGES IN MUCOUS TUNICS, AFTER GASTRECTOMY OF STOMACH, MAKING BY THE CLINIC METHOD

Donetsk regional antitumor center

A comparative analysis of endoscopic and morphologikal changes of the state of the mucous coat of esophagus and gastric remnant of the patient,operated on account of gastric carcinoma by the techniques developed in the clinic has been made.The research results of the 236 patients operated in the clinic are presented.It has been determined that inflammatory complications and dysontogenetic changes are observed rarer and are less expressed in the cases when patients are getting formation of antireflux anastomosis,than those operated by the traditional techniques.

Key words: gastrectomy, resection of stomach, reflux-esophagitis, displasia